

---

# Endoskopowe leczenie chorych z kostniakami zatok przynosowych – doświadczenie własne

## Endoscopic management of osteomas of the paranasal sinuses – own experience

*Paweł Stręk, Olaf Zagólski, Jacek Składzień, Krzysztof Oleś,  
Marcin Konior, Karolina Hydzik-Sobocińska, Roman Głowacki*

Katedra i Klinika Otolaryngologii Collegium Medicum UJ w Krakowie  
Kierownik: prof. dr hab. n. med. *J. Składzień*

---

### Summary

Osteomas are relatively common, benign, slow-growing, often asymptomatic neoplasms of the paranasal sinuses, occurring mainly in frontal and ethmoid sinuses. Surgical removal is done if they extend beyond the boundaries of the sinus, keep enlarging, are localised in the region adjacent to the nasofrontal duct, or if signs of chronic sinusitis are present and, irrespective of their size, in symptomatic tumours. Progressive headaches and chronic inflammation of the adjacent mucous membrane are most common symptoms. Endoscopic surgery plays an important role in management of ethmoid, sphenoid and frontal osteomas. **Aim.** The aim of the paper was to report own experience in endoscopic treatment of patients with osteomas of the paranasal sinuses. **Material and methods.** 6 patients with osteomas of paranasal sinuses were included in the group, mean age 36 years (range 15–52). Most common involvement was ethmoid cells (3). There were also patients with frontal, maxillary and sphenoid osteoma. All tumours were removed under endoscopic guidance. Frontoethmoidectomy was performed to remove ethmoid and frontal osteomas. Antrotomy was used in case of maxillary involvement and sphenoidectomy in the patient with sphenoid sinus osteoma. Sphenoid sinus was approached through its anterior wall with a Stammberger punch. All the tumours were removed using fine forceps. **Results.** No post-operative complications were observed. No recurrences were noted. All patients remain asymptomatic. **Conclusions.** Resection of small and medium size osteomas of the paranasal sinuses can be safely and radically performed using endoscopic techniques. It allows their radical resection and very good cosmetic effects.

Hasła indeksowe: zatoki przynosowe, endoskopowa chirurgia nosa i zatok, kostniaki

Key words: paranasal sinuses, endoscopic sinus surgery, osteomas

Otolaryngol Pol 2007; LXI (3): 260–264 © 2007 by Polskie Towarzystwo Otorinolaryngologów – Chirurgów Głowy i Szyi

---

### WSTĘP

Kostniaki są łagodnymi guzami pochodzenia łącznotkankowego o powolnym wzroście [1–5]. W obrębie twarzoczaszki najczęściej występują w zatokach czołowych i sitowych, zwykle w okolicy przewodu nosowo-czołowego, wyrastając ze szwów kostnych [6] i należą do najczęstszych guzów w tej lokalizacji [7, 8]. Rzadko występują w zatoce szczękowej, wyjątkowo w zatoce klinowej [9, 10]. Guzy początkowo nie dają objawów i są zwykle

przypadkowo stwierdzane w ok. 1% radiogramów tej okolicy [5, 6, 11, 12]. Objawy, wśród których najczęstszym jest ból głowy, w większości przypadków niezwiązany z wielkością zmiany [6] oraz krwawienia z nosa [13, 14], pojawiają się przeważnie w piątej dekadzie życia chorego [2, 15]. Wzrostowi kostniaków towarzyszą objawy zapalenia sąsiadującej błony śluzowej zatok przynosowych oraz torbiele śluzowe [5]. Wskazania do leczenia chirurgicznego wynikają z ekspansywnego wzrostu guza, zwłaszcza gdy przekracza on granice zatoki, szyb-

Autorzy nie zgłaszają konfliktu interesów.

Tabela I. Charakterystyka grupy chorych

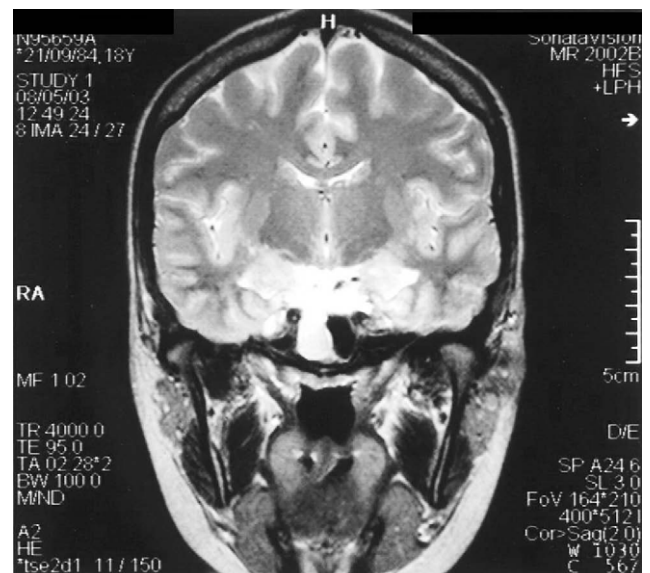Płeć	Wiek	Zatoka	Strona	Średnica guza mierzona po usunięciu	Objawy	Wynik leczenia
1. K	19	klinowa	prawa	1,5 cm	ból głowy, zaburzenia widzenia, obrzęk powieki oka prawego	ustąpienie dolegliwości
2. K	51	szczękowa	prawa	1,5 cm	ból w rzucie zatoki, sptywanie wydzieliny do gardła	ustąpienie dolegliwości
3. K	41	komórki sitowe	lewa	1,0 cm	ból głowy w okolicy czołowej i w okolicy oczodołu lewego, sptywanie wydzieliny do gardła	ustąpienie dolegliwości
4. M.	15	komórki sitowe	lewa	1,1 cm	ból głowy w okolicy czołowej, sptywanie wydzieliny do gardła	ustąpienie dolegliwości
5. M.	39	komórki sitowe	lewa	0,9 cm	ból głowy w okolicy czołowej i w okolicy lewego oczodołu	ustąpienie dolegliwości
6. K	52	czołowa	prawa	0,6 cm	ból głowy w okolicy czołowej, sptywanie wydzieliny do gardła	ustąpienie dolegliwości

kiego wzrostu lub lokalizacji w sąsiedztwie przewodu nosowo-czołowego i tylnej ściany zatoki czołowej, współistniejącego stanu zapalnego zatok oraz, bez względu na wielkość, gdy kostniak powoduje uciążliwe objawy [16]. Nawroty prawidłowo usuniętych guzów są rzadkie [9]. Kontrowersyjna jest decyzja operowania chorych z małymi kostniakami. W takich sytuacjach poprawne jest obserwowanie ich w wykonywanych w odstępach 12-miesięcznych badaniach tomografii komputerowej (TK) [5] lub leczenie chirurgiczne [13, 16]. Diagnostyka radiologiczna obejmuje TK, zwłaszcza trójwymiarową, która pozwala ustalić wielkość kostniaka oraz jego stosunek do otaczających struktur anatomicznych oraz tomografię rezonansu magnetycznego (MRI), która daje możliwość oceny charakteru i zasięgu stanu zapalnego i obrzęku tkanek, towarzyszących guzowi [5, 12, 13, 14]. Wybór techniki usunięcia kostniaka z zatok przynosowych zależy od jego wielkości, lokalizacji oraz doświadczenia zespołu operującego [17, 18, 19, 20]. Dojścia chirurgiczne dzieli się zasadniczo na zewnętrzne, endoskopowe i łączone endoskopowe i zewnętrzne [5, 21]. Dostęp zewnętrzny jest konieczny w przypadku guzów o dużych rozmiarach, guzów przechodzących na sąsiednie struktury anatomiczne oraz wyrastających z tylnej ściany zatoki czołowej [8, 13, 14, 22]. W czasie zabiegów z dojścia zewnętrznego korzystne jest wykonanie endoskopowej kontroli drożności przewodu nosowo-czołowego [21]. Zabiegi endoskopowe wykonuje się zwykle u chorych z małymi kostniakami zlokalizowanymi w pobliżu ujść zatok, ograniczonymi do jednej zatoki [21, 23].

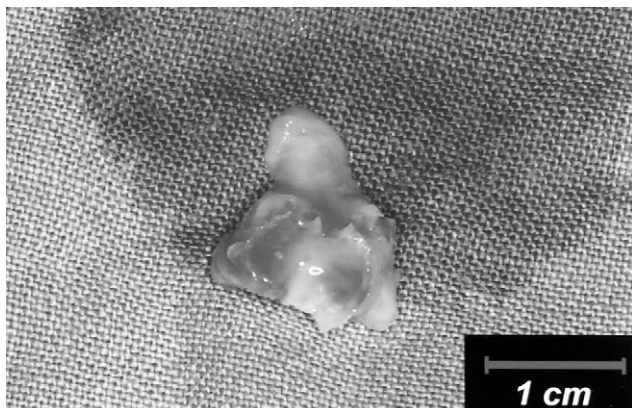
Celem pracy była prezentacja własnego doświadczenia w leczeniu chorych z kostniakami zatok przynosowych przy zastosowaniu chirurgii endoskopowej.

## MATERIAŁ I METODY

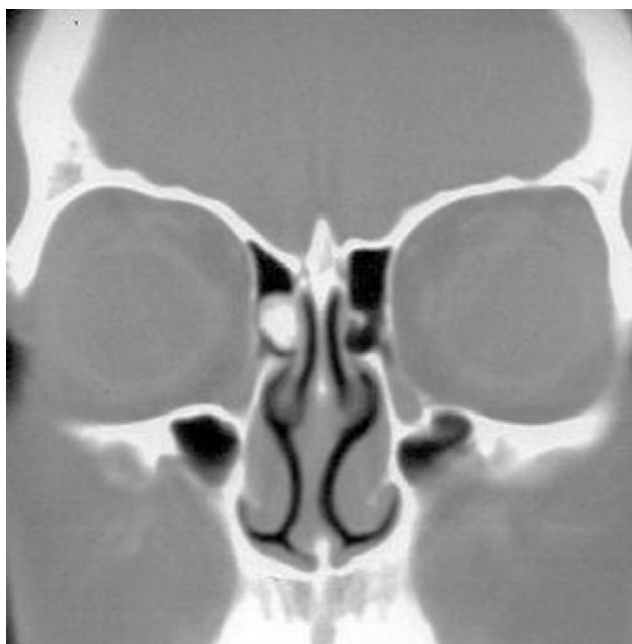Dokonano retrospektywnej analizy dokumentacji medycznej chorych operowanych endoskopowo z powodu kostniaków zatok przynosowych w Klinice Otolaryngologii Collegium Medicum Uniwersy-



Ryc. 1. Tomografia rezonansu magnetycznego – płaszczyna czołowa – sekwencja T1. Badanie bez kontrastu. Duży kostniak w prawej połowie zatoki klinowej (chora 1)

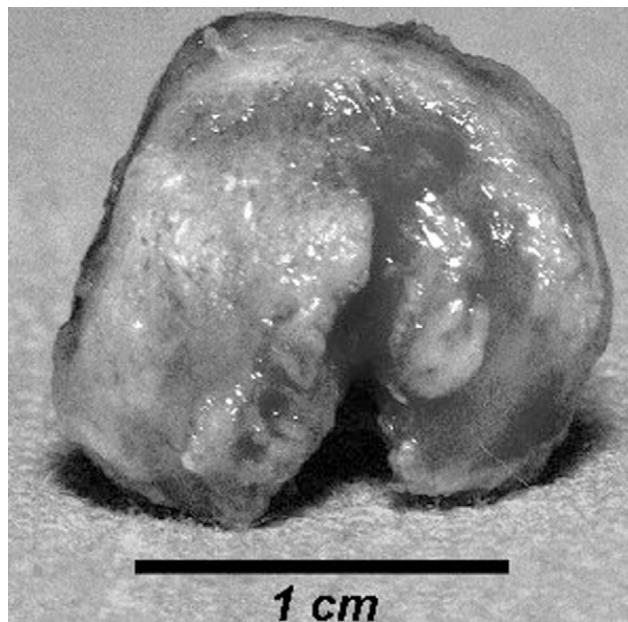


**Ryc. 2.** Kostniak usunięty z zatoki klinowej (chora 1)



**Ryc. 3.** Tomografia komputerowa – płaszczyzna czołowa. Kostniak komórek sitowych – strona lewa (chora 3)

tetu Jagiellońskiego w Krakowie, w okresie od maja 2003 do października 2006 roku. W grupie były 4 kobiety i 2 mężczyzn, w wieku od 15 do 52 lat (średnia 36 lat) (tab. I). U wszystkich chorych wykonano przed zabiegiem badanie endoskopowe nosa oraz TK zatok przynosowych (ryc. 1–4). U chorej z kostniakiem zatoki klinowej wykonano dodatkowo badanie MRI. U 3 badanych zmiana była zlokalizowana po stronie prawej, a u pozostałych 3 po stronie lewej. Analizowano objawy, odchylenia od normy w badaniu fizykalnym, wyniki badań obrazowych, obserwacje śródoperacyjne oraz wyniki leczenia. U chorych z kostniakami komórek sitowych wykonywano częściową resekcję małżowiny środkowej,



**Ryc. 4.** Kostniak usunięty z komórek sitowych (chora 4)

a następnie za pomocą delikatnych kleszczyków nosowych otwierano przednie komórki sitowe. Kostniaka mobilizowano raspatorem i usuwano w całości kleszczykami. Usuwno również zmienioną zapalnie błonę śluzową z otoczenia guza oraz kontrolowano drożność przewodu czołowo-nosowego. U chorej z kostniakiem zatoki klinowej wykonano endoskopową sphenoethmoidektomię. Zatokę klinową otwarto grzybkim Stammbergera przez jej przednią ścianę. Kostniak zatoki szczękowej usunięto po jej otwarciu z dostępu wewnątrznosowego. Wszystkie usunięte guzy były oceniane histopatologicznie. Ich średnica wynosiła od 0,6 do 1,5 cm. Chorych po zabiegach regularnie kontrolowano, wykonując TK i radiogramy zatok przynosowych.

## WYNIKI

Przed zabiegiem wszyscy chorzy podawali ból głowy lub ból w rzucie zatoki, w której znajdował się kostniak. Ponadto u 4 chorych występowały objawy przewlekłego stanu zapalnego zatok, a u chorej z kostniakiem zatoki klinowej zaburzenia widzenia. Kostniaki usunięto w całości. W wyniku zastosowanego leczenia u wszystkich chorych uzyskano ustąpienie dolegliwości sprzed zabiegu. U żadnego z badanych nie wystąpiły powikłania zabiegu operacyjnego. Średni czas hospitalizacji wynosił 5 dni. Badanie histopatologiczne guzów

**Tabela II.** Endoskopowe leczenie chorych z kostniakami zatok przynosowych – przegląd piśmiennictwa

Autorzy	Zatoka	Liczba chorych	Wyniki
Koivunen i wsp. (13)	czołowa	13	ustąpienie dolegliwości
Al-Sebeih i wsp. (2)	czołowa	1	ustąpienie dolegliwości
Brodish i wsp. (4)	czołowa i sitowie	9	ustąpienie dolegliwości
Schick i wsp. (21)	czołowa i sitowie	23	ustąpienie dolegliwości
Naraghi i wsp. (18)	sitowie	1	ustąpienie dolegliwości
Huang i wsp. (10)	sitowie	7	ustąpienie dolegliwości
Reiss i wsp. (19)	sitowie	1	ustąpienie dolegliwości
Menezes i wsp. (15)	klinowa	1	ustąpienie dolegliwości

wykazało zgodność z obrazem drobnowidowym kostniaka (*osteoma*).

## DYSKUSJA

W prezentowanej grupie kostniaki nie miały dużych rozmiarów, dlatego możliwe było ograniczenie zakresu interwencji chirurgicznej wyłącznie do zabiegu endoskopowego. Również z tego powodu możliwe było usunięcie wszystkich kostniaków w całości. Zgłaszane przez wszystkich chorych bóle głowy wynikały z ucisku ścian zatok przez rozrastający się guz, jak również towarzyszącego ograniczenia drożności ujść zatok i wynikających z niego różnic ciśnienia w zatokach oraz przewlekłego stanu zapalnego. Istniała konieczność usunięcia wszystkich omawianych kostniaków, gdyż dawały one uciążliwe dla chorych objawy, były zlokalizowane w bezpośrednim sąsiedztwie przewodu nosowo-czołowego (dotyczy guzów sitowia i zatoki czołowej) oraz u kilku chorych w wykonanym przed zabiegiem badaniu TK były widoczne cechy przewlekłego stanu zapalnego sąsiadujących zatok. Ethmoidektomia mająca na celu usunięcie kostniaka sitowia i zatoki czołowej musi być wykonywana szczególnie ostrożnie. Czasem istnieje konieczność dokonania obrotu kostniaka po jego zmobilizowaniu, aby w przewodzie czołowo-nosowym ustawił się najmniejszym wymiarem i było możliwe jego wytoczenie na zewnątrz poprzez wygrabienie, uchwycenie kleszczykami lub zassanie do końcówki ssaka [23]. Duże kostniaki zatoki czołowej wymagają wykonania zabiegu z dojścia zewnętrznego [8, 14, 22]. Zabiegi endoskopowe są przeciwwskazane w przypadku, gdy kostniak wyrasta z tylnej ściany zatoki, sąsiadującej z jamą czaszki [8, 11, 14, 22, 24], gdyż w czasie mobilizacji lub usuwania może dojść do otwarcia przedniego dołu czaszki

z płynotokiem lub krwotokiem niemożliwym do opanowania drogą endoskopową. U prezentowanej chorej kostniak miał niewielkie rozmiary i znajdował się w sąsiedztwie ujścia zatoki czołowej, co umożliwiło wykonanie zabiegu pod kontrolą endoskopu. W leczeniu chorych ze stanami patologicznymi zlokalizowanymi w świetle zatoki klinowej stosowano dotąd wiele technik chirurgicznych ze względu na niezwykle trudny dostęp do tej okolicy. Wykonywano zabiegi z dojścia przynosowego, przez przegrodę nosową, sitowie, zatokę szczękową oraz z dostępu zewnątrzoponowego przez podstawę czaszki [1]. Dostęp endoskopowy jest optymalnym sposobem usuwania guzów zatoki klinowej, gdyż jest wygodny, bezpieczny i pozwala na ograniczenie zakresu uszkodzenia sąsiadujących struktur anatomicznych oraz znakomity efekt kosmetyczny [1, 3]. Nie wolno jednak zapominać o niebezpieczeństwie powstania powikłań śródczaszkowych, zależnych od lokalizacji uszkodzenia w dole przednim lub środkowym czaszki [9]. Konieczne jest regularne wykonywanie badań obrazowych. W celu wykluczenia wznowy kostniaka wystarcza radiogram zatok przynosowych powtarzany z częstotliwością około 6. miesięcy przez okres pierwszych kilku lat po zabiegu [16]. Uzyskane przez nas wyniki są zgodne z prezentowanymi w piśmiennictwie przez innych autorów (tab. 2). Bezpieczeństwo, znakomite efekty kosmetyczne oraz krótki czas hospitalizacji stanowią istotne zalety omawianej metody, czego dowodzą wyniki uzyskane w przedstawionej grupie chorych.

## WNIOSKI

Kostniaki zatok przynosowych mogą być z powodzeniem usuwane z zastosowaniem technik endoskopowych. Zabiegi te są bezpieczne i pozwalają

w większości przypadków na uzyskanie całkowitego wyleczenia. Należy jednak zawsze brać pod uwagę powikłania wkalkulowane w tę metodykę operacyjną.

## PIŚMIENNICTWO

1. Brodish BN, Morgan CE, Sillers MJ. Endoscopic resection of fibro-osseous lesions of the paranasal sinuses. *Am J Rhinol* 1999; 13: 111–116.
2. Kim AW, Foster JA, Papay FA, Wright KW. Orbital extension of a frontal sinus osteoma in a thirteen-year-old girl. *J AAPOS* 2000; 4: 122–124.
3. Menezes CA, Davidson TM. Endoscopic resection of a sphenoidal osteoma: a case report. *Ear Nose Throat J* 1994; 73: 598–600.
4. Mikaelian DO, Lewis WJ, Behringer WH. Primary osteoma of the sphenoid sinus. *Laryngoscope* 1976; 86: 728–733.
5. Namdar I, Edelstein DR, Huo J, Lazar A, Kimmelman CP, Soltic R. Management of osteomas of the paranasal sinuses. *Am J Rhinol* 1998; 12: 393–398.
6. Sente M, Topolac R, Peic-Gavran K, Aleksov G. Frontal sinus osteoma as a cause of purulent meningitis. *Med Pregl* 1999; 52: 169–172.
7. Aldren CP, Soames JV, Birchall JP. Bone remodelling in an osteoma of the paranasal sinuses. *J Laryngol Otol* 1993; 107: 633–635.
8. Gungor A, Sali M, Kutlay M, Poyrazoglu E, Candan H. A case of giant frontal sinus osteoma. *Kulak Burun Bogaz Ihtis Derg* 2003; 10: 163–166.
9. Boysen M. Osteomas of the paranasal sinuses. *J Otolaryngol* 1978; 366–370.
10. Dolan KD, Babin RW, Smoker WR. Case report 200. Osteoma of the sphenoidal sinus. *Skeletal Radiol* 1982; 8: 233–234.
11. Carbonell J, Olabe J, Lopez A, Gata J. Intracranial hypertension syndrome due to giant frontoethmoidal osteoma. *Acta Otorrinolaringol Esp* 1996; 475: 397–400.
12. Koyuncu M, Belet U, Sesen T, Tanyeri Y, Simsek M. Huge osteoma of the frontoethmoidal sinus with secondary brain abscess. *Auris Nasus Larynx* 2000; 27: 285–287.
13. Fobe LP, Melo EC, Cannone LF, Fobe JL. Surgery of frontal sinus osteoma. *Arq Neuropsiquiatr* 2002; 60: 101–105.
14. Summers LE, Mascott CR, Tompkins JR, Richardson DE. Frontal sinus osteoma associated with cerebral abscess formation: a case report. *Surg Neurol* 2001; 55: 235–239.
15. Koivunen P, Lopponen H, Fors AP, Jokinen K. The growth rate of osteomas of the paranasal sinuses. *Clin Otolaryngol* 1997; 22: 111–114.
16. Savic DL, Djeri DR. Indications for the surgical treatment of osteomas of the frontal and ethmoid sinuses. *Clin Otolaryngol* 1990; 15: 397–404.
17. Coste A, Chevalier E, Beautru R, Abd Alsamad I, Salvan D, Peynegre R. Osteoma of the naso-sinusal cavities. Surgical indications and role of endonasal endoscopic surgery. *Ann Otolaryngol Chir Cervicofac* 1996; 113: 197–201.
18. Huang HM, Liu CM, Lin KN, Chen HT. Giant ethmoid osteoma with orbital extension, a nasoendoscopic approach using an intranasal drill. *Laryngoscope* 2001; 111: 430–432.
19. Naraghi M, Kashfi A. Endonasal endoscopic resection of ethmoido-orbital osteoma compressing the optic nerve. *Am J Otolaryngol* 2003; 246: 408–412.
20. Reiss M, Huttenbrink KB. Endoscopic removal of osteoma of the paranasal sinuses. *HNO* 1997; 45: 233–236.
21. Stennert E. Rhino-frontal sinuseptotomy (RFS): a combined intra-extra nasal approach for the surgical treatment of severely diseased frontal sinuses. *Laryngoscope* 2001; 111: 1237–1245.
22. Johnson D, Tan L. Intraparenchymal tension pneumatocele complicating frontal sinus osteoma: case report. *Neurosurgery* 2002; 50: 878–879.
23. Schick B, Steigerwald C, el Rahman el Tahan A, Draf W. The role of endonasal surgery in the management of frontoethmoidal osteomas. *Rhinology* 2001; 39: 66–70.
24. Al-Sebeih K, Desrosiers M. Bifrontal endoscopic resection of frontal sinus osteoma. *Laryngoscope* 1998; 108: 295–298.

Adres autora:  
ul. Śniadeckich 2  
31-501 Kraków

Praca wpłynęła: 22.11.2006 r.