



Badanie ultrasonograficzne według protokołów FAST i eFAST

Ultrasound examination according to protocols FAST and eFAST

Andrzej Fedak¹, Faustyna Świętoń²

¹ Katedra Radiologii Collegium Medicum Uniwersytetu Jagiellońskiego, ul. Kopernika 19, 31-501 Kraków, tel. +48 +48 12 424 77 61, e-mail: andrzej.fedak@uj.edu.pl

² Koto Naukowe „Młoda Elektroradiologia”, Katedra Elektroradiologii, Wydział Medyczny, Uniwersytet Rzeszowski, ul. Kopisto 2a, 35-395 Rzeszów

Wprowadzenie

W obecnej praktyce klinicznej coraz bardziej popularne staje się pojęcie point-of-care testing (POCT), czyli możliwość szybkiego wykonania badania diagnostycznego w miejscu, w którym znajduje się pacjent [1].

Historycznie rzecz biorąc, postęp techniczny pozwolił na skonstruowanie szeregu narzędzi diagnostycznych, zarówno z zakresu diagnostyki obrazowej, jak i laboratoryjnej, które zrewolucjonizowały medycynę – w tym medycynę ratunkową. Dotychczas wszystkie te urządzenia były jednak niejako oddalone od pacjenta, którego należało przemieścić do odpowiedniej pracowni, gdzie badanie było wykonywane. W wielu przypadkach, ze względu na jego stan, było to trudne, a wręcz niemożliwe. W tym względzie nieoceniony okazał się postęp techniczny. Miniaturyzacja urządzeń do diagnostyki sprawiła, że jest ona możliwa już przy łóżku pacjenta, a nawet w miejscu zdarzenia.

W przypadku diagnostyki obrazowej największe możliwości oferuje ultrasonografia. Coraz mniejsze aparaty USG pozwalają na rozpoznanie podstawowych stanów patologicznych praktycznie w każdym miejscu, utrzymując przy tym zadowalające parametry jakości obrazowania. Jednak aby wykorzystać wszystkie możliwości, jakie daje ultrasonografia, konieczny jest specjalista, który posiada odpowiednie umiejętności. Jest to tym bardziej ważne, gdyż ultrasonografia to technika „zależna od operatora”.

Aby przybliżyć ultrasonografię do pacjenta w stanie zagrożenia życia i poszerzyć liczbę pracowników medycznych mogących ją prawidłowo wykorzystać, stworzono procedury diagnostyczne – protokoły badania USG, które pozwalają wykonać badania w znacznie uproszczonej, podstawowej wersji, nie tylko przez lekarza, ale także przez pracowników paramedycznych. Oczywiście takie badania można traktować wyłącznie jako przesiewowe, które pozwalają na określenie obecności jedynie wybranych stanów patologicznych. Dobór zakresu zastosowań tych protokołów (procedur) daje możliwość zasugerowania rozwiązania problemu diagnostycznego „na miejscu” i przyspiesza podjęcie leczenia. Jest to szczególnie ważne w nagłych stanach zagrożenia życia.

Jednym z najprostszych i najczęściej wykorzystywanych – w ultrasonograficznej diagnostyce na miejscu zdarzenia oraz w praktyce Szpitalnego Oddziału Ratunkowego (SOR) – jest protokół FAST (Focussed Assessment with Sonography for Trauma). Coraz większe znaczenie uzyskuje także jego rozszerzona wersja – eFAST (extended FAST) [1-3]. Zgodnie z konsensem American Institute of Ultrasound in Medicine (AIUM) oraz American College of Emergency Physicians (ACEP) z 2014 roku, protokół FAST jest określany jako UŻYTECZNA procedura dla rozpoznania – stwierdzenia obecności krwawienia w narządach tułowia po urazie nieprzenikającym oraz jako POMOĆNA procedura w zranieniach penetrujących. Pozwala to na szybkie określenie etiologii wstrząsu. Jest to szczególnie ważne, ponieważ zwłaszcza w praktyce Szpitalnych Oddziałów Ratunkowych

164

Streszczenie

W artykule przedstawiono procedurę badania ultrasonograficznego FAST oraz eFAST.

Słowa kluczowe: Protokół FAST, protokół eFAST, ultrasonografia

Abstract

The ultrasound examination procedure FAST and eFAST is presented in the article.

Key words: FAST protocol, eFAST protocol, ultrasound

otrzymano / received:

25.04.2019

poprawiono / corrected:

15.05.2019

zaakceptowano / accepted:

27.05.2019



(SOR) pojawiają się pacjenci z bardzo skąpyimi lub bez żadnych dostępnych w chwili przyjęcia danymi dotyczącymi historii ich choroby [1, 2]. Dodatkowo, relacje świadków zdarzenia często są sprzeczne, wprowadzając w błąd personel medyczny. Także wywiad czy też badania fizykalne mogą być niemożliwe do przeprowadzenia bądź też bardzo utrudnione w związku ze stanem pacjenta, czy też rozległością jego obrażeń. W takiej też sytuacji oczekiwanie na wynik badań laboratoryjnych, czy też na badania obrazowe, a zwłaszcza na uznawane obecnie za „złoty standard” badanie TK, może być wręcz niemożliwe, zagrażając życiu pacjenta. Dlatego zastosowanie badania ultrasonograficznego w miejscu zdarzenia lub w karetce może szybko ukierunkować dalsze postępowanie z pacjentem, wyraźnie zawężając potencjalną przyczynę ciężkiego stanu pacjenta.

Podstawą protokołu (procedury) jest ocena obrazu pacjenta w czterech (FAST) lub sześciu (eFAST) standardowych projekcjach – „przyłożeniach” sondy ultrasonograficznej. Można w ten sposób wykryć obecność wolnego płynu w wybranych jamach ciała, co w związku z przebyłym urazem może świadczyć o krwawieniu dokonującym się w danej przestrzeni anatomicznej, a także zmiany mogące odpowiadać urazom narządów mięszszowych [1, 2].

Protokoły FAST oraz eFAST są stosowane w selekcji pacjentów jako użyteczne narzędzie do oceny:

- obecności wolnego płynu w jamie otrzewnowej, osierdziu, jamach opłucnowych,
- urazów narządów mięszszowych,
- obecności odmy opłucnowej,
- stanu żyły próżnej dolnej.

Powyższe protokoły posiadają ograniczenia, do których należą:

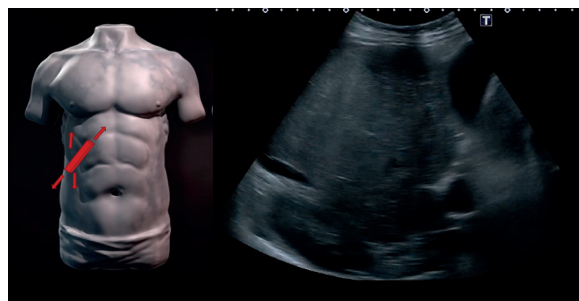- ocena urazów u niemowląt – w związku z odrębnościami ich anatomii,
- ocena urazów przepony – w związku z możliwością przedostawania się wolnego płynu z jam opłucnowych do jamy otrzewnowej lub odwrotnie,
- ocena urazów kręzki – w związku z możliwością krwawienia do przestrzeni zaotrzewnowej oraz krwawienia do kręzki,
- możliwość fałszywej oceny w przypadku pękniętych torbieli,
- możliwość fałszywej oceny w przypadku wodobrzusza związanego z innymi schorzeniami,
- możliwość fałszywej oceny w przypadku moczu wylanego z uszkodzonego pęcherza
- moczowego,
- możliwość fałszywej oceny w przypadku wylania się zawartości jelit po uszkodzeniu ciągłości ich ściany,
- trudności w ocenie pacjentów po dializie otrzewnowej, w związku z obecnością płynu dializacyjnego,
- trudności w ocenie pacjentów po zabiegach laparoskopowych, w związku z obecnością gazu oraz płynu związanych z przebiegiem zabiegu,
- trudności w ocenie pacjentów po zabiegach chirurgicznych powodujących tworzenie się patologicznych przestrzeni w jamie otrzewnej,
- trudności w ocenie pacjentów ze znacznym stopniem otyłości.

Badanie FAST powinno być wykonane przy pomocy sondy convex o częstotliwości co najmniej 3-5 MHz. W przypadku oceny stanu narządów klatki piersiowej (eFAST) oraz ewentualnie jelit wskazane jest wykorzystanie sondy liniowej o paśmie co najmniej 4-12 MHz.

Do elementów protokołu FAST [1] należą cztery zasadnicze projekcje (przyłożenia sondy ultrasonograficznej):

1. Przyłożenie w kwadrancie górnym prawym górnym (Rys. 1a, b)

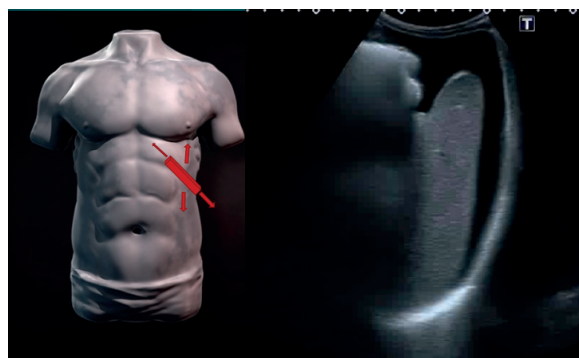
– Ocenia się przestrzeń „wątrobowo-nerkową”; w tym przyłożeniu identyfikuje się ewentualną obecność wolnego płynu związaną przede wszystkim z urazami wątroby. Można przy tym odróżnić obecność płynu w zachyłku Morrisona od obecności wolnego płynu w zachyłku jamy opłucnowej oraz ewentualnej obecności wolnego płynu pod torebką wątroby. Aby badanie było miarodajne konieczne jest dokładne uwidocznienie brzegu wątroby, przepony oraz identyfikacja torebki Glissona.



Rys. 1 a. Przyłożenie „kwadrant górny prawy”; b. obraz ultrasonograficzny – płyn w zachyłku Morrisona
Źródło: a. [6], b. Materiał własny.

2. Przyłożenie w kwadrancie lewym górnym (Rys. 2 a, b)

– Ocenia się obszar „śledzionowo-nerkowy” (śledzionę i nerkę lewą). W tym przyłożeniu identyfikuje się ewentualną obecność wolnego płynu przede wszystkim w związku z urazami śledziony.

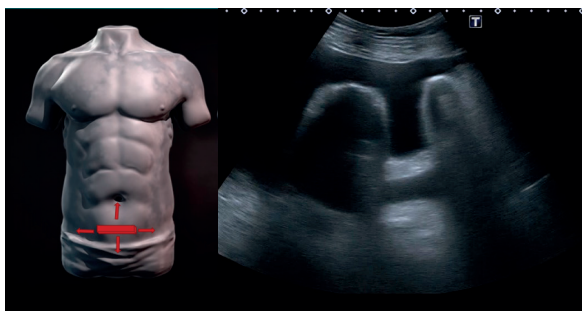


Rys. 2 a. Przyłożenie „kwadrant górny lewy”; b. obraz ultrasonograficzny – płyn wokół śledziony
Źródło: a. [6], b. Materiał własny.



3. Przyłożenie nadłonowe (Rys. 3 a, b)

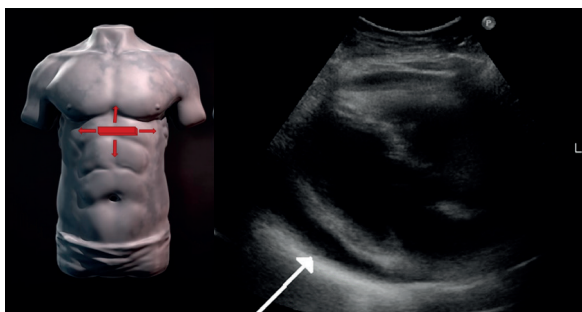– Ocenia się obecność wolnego płynu w zachyłku pęcherzowo-odbytniczym u mężczyzn lub w zachyłku pęcherzowo-macicznym oraz maciczno-odbytniczym u kobiet. W tym przyłożeniu ocenia się pęcherz moczowy i identyfikuje się ewentualną obecność wolnego płynu w okolicy pęcherza moczowego.



Rys. 3 a. Przyłożenie nadłonowe; **b.** obraz ultrasonograficzny – płyn w zachyłku pęcherzowo-odbytniczym
Źródło: a. [6], b. Materiał własny.

4. Przyłożenie pod wyrostkiem mieczykowatym (osierdziowe) (Rys. 4 a, b)

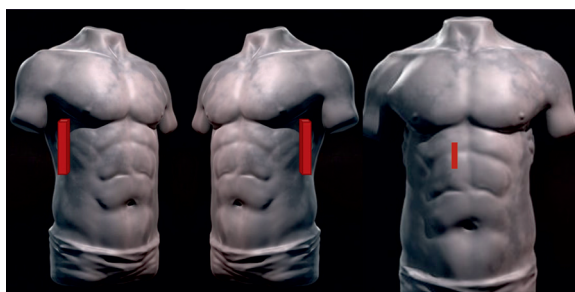
– Pozwala na uwidocznienie obecności płynu w osierdziu. Należy przy tym pamiętać, że w warunkach fizjologicznych, wokół mięśnia sercowego występuje płaszcz płynu o grubości ok. 2,5 mm.



Rys. 4 a. Przyłożenie osierdziowe; **b.** obraz ultrasonograficzny – płyn w worku osierdziowym
Źródło: a. [6], b. Materiał własny.

W przypadku zastosowania protokołu eFAST (4,5) stosuje się dodatkowe przyłożenia:

5. Przyłożenie w linii pachowej środkowej prawej (parasagitalne prawe) (Rys. 5a)
 6. Przyłożenie w linii pachowej środkowej lewej (parasagitalne lewe) (Rys. 5b)
 - W obu tych przyłożeniach ocenia się ewentualną obecność odmy opłucnowej.
- Badanie można jeszcze uzupełnić przyłożeniem strzałkowym w linii przyśrodkowej prawej w celu oceny żyły głównej dolnej (Rys. 5c).



Rys. 5 Przyłożenia eFAST
Źródło: [6].

Taki algorytm badania jest stosunkowo łatwy do przeprowadzenia, także dla osoby niebędącej lekarzem. Rozszerza więc dostępność diagnostyki i uzyskanie natychmiastowego wyniku w miejscu zdarzenia. Jest to szczególnie ważne w stanach zagrożających życiu, pozwala bowiem na wdrożenie odpowiedniego postępowania, a przez to zmniejszenie śmiertelności [4].

Należy jednak przez cały czas pamiętać, że protokoły FAST i eFAST służą jedynie do wstępnej oceny stanu pacjenta i musi być traktowane wyłącznie jako badanie przesiewowe [1, 2].

Literatura

1. American Institute of Ultrasound in Medicine; American College of Emergency Physicians: *AIUM practice guideline for the performance of the focused assessment with sonography for trauma (FAST) examination*. *American Institute of Ultrasound in Medicine*, *J Ultrasound Med.*, 33(11), 2014, 2047-2056, doi: 10.7863/ultra.33.11.2047.
2. D. Bahner, M. Blaivas, H.L. Cohen et al.: *AIUM practice guideline for the performance of the focused assessment with sonography for trauma (FAST) examination*, *J. Ultrasound Med.*, 33(11), 2014, 2047-2056, doi: 10.7863/ultra.33.11.2047.
3. A.A. Cevik, A. Noureldin, M. El Zubeir et al.: *Assessment of EFAST training for final year medical students in emergency medicine clerkship*, *Turk J Emerg Med.*, 18(3), 2018, 100-104, doi:10.1016/j.tjem.2018.05.004.
4. L. Zieleskiewicz, R. Fresco, G. Duclos et al.: *Integrating extended focused assessment with sonography for trauma (eFAST) in the initial assessment of severe trauma: Impact on the management of 756 patients*, *Injury*, 49(10), 2018, 1774-1780, doi: 10.1016/j.injury.2018.07.002
5. M. Schellenberg, K. Inaba, J.M. Bardes et al.: *The Combined Utility of EFAST and CXR in Blunt Thoracic Trauma*, *J Trauma Acute Care Surg.*, 85, 2018, 113-117, doi: 10.1097/TA.0000000000001868.
6. L. Magalhaes: *Sculpting Human Torsos in ZBrush*, <https://www.pluralsight.com/courses/sculpting-human-torsos-zbrush-1202>.