



Zastosowanie diagnostyki termowizyjnej w procedurze osadzenia implantu – praca pilotażowa

The applications of thermal imaging in dental implant – pilot study

Teresa Kasprzyk-Kucewicz¹, Armand Cholewka¹, Michał Kaszuba², Natalia Kaszuba², Agata Stanek³, Karolina Sieroń⁴, Tadeusz Morawiec⁵

¹ Wydział Nauk Ścisłych i Technicznych, Uniwersytet Śląski, ul. Uniwersytecka 4, 40-007 Katowice, e-mail: ter.kasprzyk@gmail.com

² Instytut Stomatologii w Katowicach, ul. Łąbedzia 2, 40-534 Katowice

³ Katedra i Oddział Kliniczny Chorób Wewnętrznych, Angiologii i Medycyny Fizykalnej, Śląski Uniwersytet Medyczny w Katowicach, ul. Batorego 15, 41-902 Bytom

⁴ Wydział Nauk o Zdrowiu w Katowicach, Śląski Uniwersytet Medyczny w Katowicach, Zakład Medycyny Fizykalnej Katedry Fizjoterapii, ul. Medyków 12, 40-752 Katowice

⁵ Zakład Chirurgii Stomatologicznej Katedry i Kliniki Chirurgii Czaszkowo-Szczękowo-Twarzowej i Chirurgii Stomatologicznej ŚUM Wydziału Lekarskiego z Oddziałem Lekarsko-Dentystycznym w Zabrze, Plac Akademicki 17, 41-902 Bytom

Streszczenie

Abstract

Termografia z roku na rok staje się coraz bardziej popularnym narzędziem diagnostycznym w medycynie i biologii. Poprzez analizę obrazów termicznych ciała możliwa jest ocena metabolizmu tkanek podpowierzchniowych. Pozwala to na lokalizację występowania stanów zapalnych oraz weryfikację procesów gojenia się tkanek poddanych zabiegom na podstawie zmian temperatury.

Celem niniejszej pracy była próba zastosowania obrazowania termicznego w ocenie stanu zapalnego wywołanego założeniem śruby gojącej w trakcie zabiegu implantacji zęba.

Obrazowanie termiczne wykonano przed i po zabiegu oraz w 2 i 12 dobie po zabiegu, oceniając zmiany temperatury w obszarze zabiegu (tzw. obszar zęba), w obszarze policzka po stronie zabiegu (tzw. obszar policzka) oraz w obszarze policzka zdrowego (tj. obszar kontrolny).

Badania przeprowadzono na grupie 6 pacjentów, a otrzymane wyniki wskazują na wystąpienie stanu zapalnego po zabiegu, co wydaje się być efektem spodziewanym ze względu na procedurę wiercenia i wkręcania śruby. Podwyższona temperatura w 2 dobie po zabiegu wskazuje na utrzymywanie się stanu zapalnego, a jej wyraźny spadek obserwowany jest w 12 dobie, co wskazuje na zakończenie fazy regeneracji i gojenia się tkanek.

Wstępne pomiary mogą wskazywać na przydatność metody obrazowania termicznego w implantacji zębów.

Słowa kluczowe: obrazowanie termiczne, implant zęba, zabieg chirurgiczny

From year to year thermal imaging is becoming more and more popular diagnostic tool in medicine and biology. The metabolism of subsurface tissues is possible due to the thermal images analysis. Moreover, the inflammation location and tissue healing processes may be verified based on the temperature changes.

The aim of study was to try to use thermal imaging in the inflammation assessment, which was caused by healing abutment of a dental implant location.

Thermal imaging was done before and after treatment and in 2nd and 12th day after procedure. The assessment of temperature changes was done in procedure location ROI (so-called the tooth area), the cheek on the side of procedure ROI (so-called the cheek area) and the health cheek ROI (so-called the control side).

The study included six patients, and the results indicate that inflammation appeared directly after the procedure. In fact, this was expected due to drilling and placing the healing abutment of a dental implant. The increased temperature in 2nd day after procedure may suggest that inflammation is maintained till 12th day, when the healing processes are ending.

The preliminary results may indicate the usefulness of thermal imaging in dental implants monitoring.

Key words: thermal imaging, dental implant, surgical procedure

otrzymano / received:

30.11.2019

poprawiono / corrected:

04.12.2019

zaakceptowano / accepted:

06.12.2019



Wprowadzenie

Obrazowanie termiczne to bezpieczna i nieinwazyjna metoda pozwalająca na badanie rozkładu temperatury na powierzchni badanego obiektu [1, 2]. Z roku na rok zyskuje ona coraz większą popularność jako narzędzie diagnostyczne w wielu dziedzinach medycyny, tj. onkologia, dermatologia, ortopedia czy nawet medycyna sportowa i stomatologia [1, 3, 4, 5].

Kamera termowizyjna rejestruje promieniowanie podczerwone, które zgodnie z prawami fizyki emitowane jest przez każde ciało o temperaturze wyższej od zera bezwzględnego, tj. 0 K. W dużym uproszczeniu promieniowanie cieplne skupiane jest przez układ optyczny kamery na detektorze, który przekształca je na sygnał elektryczny i później w kolorową mapę termiczną przez układ elektroniczny [1, 2].

U podstaw zastosowania termowizji w biologii i medycynie leży wymiana ciepła między organizmem żywym a otoczeniem, która zachodzi poprzez tkanki powierzchniowe ciała. Wystąpienie zmian w mapie termicznej obrazowanej powierzchni organizmu jest ściśle powiązane ze zmianami, jakie zachodzą w metabolizmie i ukrwieniu tkanek wewnętrznych [3-7]. Powszechnie wiadomo, że w trakcie wystąpienia stanu zapalnego w organizmie to odpowiedź systemu immunologicznego na zaburzenie homeostazy, którym mogą być patogeny, uszkodzone komórki czy toksyny [8]. Na poziomie tkankowym wystąpienie stanu zapalnego charakteryzuje się często zaczerwienieniem, obrzękiem, podwyższeniem temperatury, dolegliwościami bólowymi oraz utratą funkcji tkanek wynikającą z lokalnym odpowiedzi naczyniowych i zapalnych komórek na zaistniałą infekcję czy uszkodzenie [9]. Stan zapalny może zostać wywołany przez różne czynniki, w tym infekcję czy uszkodzenie tkanki. W odpowiedzi na uszkodzenie tkanki ciało stymuluje odpowiedzi na poziomie chemicznym, które mają na celu uzdrowienie tkanek zmienionych patologicznie. Aktywowana zostaje chemotaksja leukocytów z ogólnego krążenia do miejsca uszkodzenia, gdzie aktywowane leukocyty wytwarzają cytokiny, indukując odpowiedzi zapalne [10]. Mimo iż odpowiedź organizmu na procesy zapalne zależy w dużej mierze od natury początkowego bodźca, mechanizm można uogólnić i podsumować jako: 1) rozpoznanie szkodliwych bodźców przez receptory wzoru powierzchni komórki, 2) aktywacja szlaków zapalnych, 3) uwolnienie markerów zapalnych oraz 4) aktywacja komórek zapalnych [11, 12]. W związku z rozszerzeniem naczyń krwionośnych i wzrostem przepływu krwi w obszarze objętym patologią oraz pojawieniem się i aktywacją komórek zapalnych, a co za tym idzie – zajęciem reakcji naprawczych, w tkankach dochodzi do lokalnego wzrostu temperatury [13, 14].

Na podstawie zależności pomiędzy zmianą temperatury na skutek wystąpienia stanu zapalnego w ciele możliwe jest użycie obrazowania termicznego jako metody diagnostycznej w lokalizacji stanów zapalnych i patologii, a ponadto w monitorowaniu procesów gojenia się i powrotu do zdrowia w trakcie i po leczeniu [6-8].

W praktyce medycznej termowizja znalazła zastosowanie dopiero w drugiej połowie ubiegłego wieku. Zastosowanie obrazowania termicznego jako metody diagnostycznej niesie za sobą pewne ograniczenia oraz ścisłe wytyczne, których przestrzeganie pozwala na rejestrację obrazów termicznych niosących niezwykle istotne diagnostycznie informacje na temat stanu zdrowia pacjenta. Istotnym faktem jest adaptacja temperatury organizmu pacjenta do otoczenia, która zgodnie z wytycznymi powinna zająć minimum 20 minut. W trakcie tego czasu badany pacjent pozostaje w spoczynku w pomieszczeniu, gdzie zostaną wykonane pomiary, z odkrytym obszarem ciała wybranym do badania. Ponadto zaleca się, aby pacjent nie przyjmował żadnych używek, nie stosował leków przeciwzapalnych i przeciwbólowych, nie korzystał z sauny i nie wykonywał wysiłku fizycznego na 24 h przed badaniem [1, 3, 15, 16].

Interpretacja map termicznych pacjentów poddanych zabiegom stomatologicznym może pozwolić na wstępną ocenę stanów zapalnych przyzębia, stanów zapalnych zatok przynosowych, chorób stawu skroniowego oraz ocenę efektów zastosowanego leczenia [8, 9].

Implantologia zębów

Współczesna stomatologia implantologiczna ma na celu przywrócenie funkcji fizjologicznej, komfortu i estetyki mowy osobom, którym brakuje zębów. Utrata zębów spowodowana jest głównie próchnicą, zapaleniem tkanki przyzębia czy złamaniem [17]. W przeszłości ubytki zębowe zastępowano poprzez stałą protezę częściową i wypełnieniem luki mostkiem podtrzymywanym przez zęby filaru. Zabieg ten wymagał jednak przygotowania zębów filaru, co czyniło je bardziej podatnymi na próchnicę i choroby dziąseł [18].

Procedura implantacji stomatologicznej rozpoczyna się od badania klinicznego oraz radiologicznego, na podstawie których dokonywane jest planowanie przedoperacyjne. Analizowane są radiogramy panoramiczne czy dane 3D uzyskane z tomografii komputerowej, co pozwala na dokładne symulowanie faz chirurgicznych i protetycznych oraz ustalenie przed operacją lokalizacji struktur anatomicznych (takich jak: nerwy, naczynia czy zatoki) oraz przeprowadzenie dokładnych pomiarów szerokości i wysokości kości w planowanych miejscach wszczepień [19, 20].

Zabieg osadzenia implantu jest zabiegiem chirurgicznym, który przeprowadza się w warunkach pełnej aseptyki i sterylności. Procedura rozpoczyna się od przygotowania miejsca wszczepienia, po czym za pomocą kalibrowanych wiertel odpowiadających długością i średnicą implantowi, wykonywana jest osteotomia. W tak przygotowane miejsce z odpowiednią siłą wkręcona zostaje śruba gojąca [21].

Integracja tkanek miękkich i twardych ze śrubą implantologiczną następuje wskutek gojenia się rany. Procesy, jakie zachodzą w miejscu zagnieżdżenia implantu, obejmują formowanie się skrzepu krwi, gdzie po kilku dniach od zabiegu następuje tworzenie się struktur naczyniowych i w konsekwencji powstanie



wczesnej tkanki ziarninowej. Powstała tkanka ziarninowa w dalszych etapach procesu gojenia się zastępowana jest przez tkankę łączną, po czym następuje proces tworzenia się kości zakończony osteointegracją (czyli zrastaniem się kości z implantem). Ocenia się, że proces pełnego gojenia trwa do 6 miesięcy, a jako kluczowe określa się pierwsze dni po zabiegu, kiedy po ingerencji chirurgicznej w kość następuje biologiczna osteointegracja, co ma miejsce do około 14 dnia po zabiegu [22, 23].

Materiał i metody

W badaniu udział wzięło 6 pacjentów poddanych zabiegowi implantacji. Badania przeprowadzono za zgodą Komisji Bioetycznej przy Śląskiej Izbie Lekarskiej zgodnie z uchwałą nr 37/2016. Wszystkie pomiary odbyły się w placówce ComfortDent w Katowicach, w ściśle określonych, powtarzalnych warunkach pomieszczenia pomiarowego (powierzchnia pomieszczenia > 10 m², wilgotność powietrza: 52±4%, temperatura pomieszczenia: 21,5±1,2°C). Każdorazowo pacjenci przeszli proces adaptacji temperatury twarzy do temperatury otoczenia, który trwał 20±5 min i pozwolił na wyeliminowanie wpływu czynników zewnętrznych na pomiar. Każdy pacjent został poinformowany o przeciwwskazaniach do uczestniczenia w badaniu, tj. stosowanie używek, wykonywanie ćwiczeń fizycznych, zażywanie kąpeli słonecznych czy stosowanie środków przeciwbólowych i przeciwzapalnych w okresie 24 h przed badaniem.

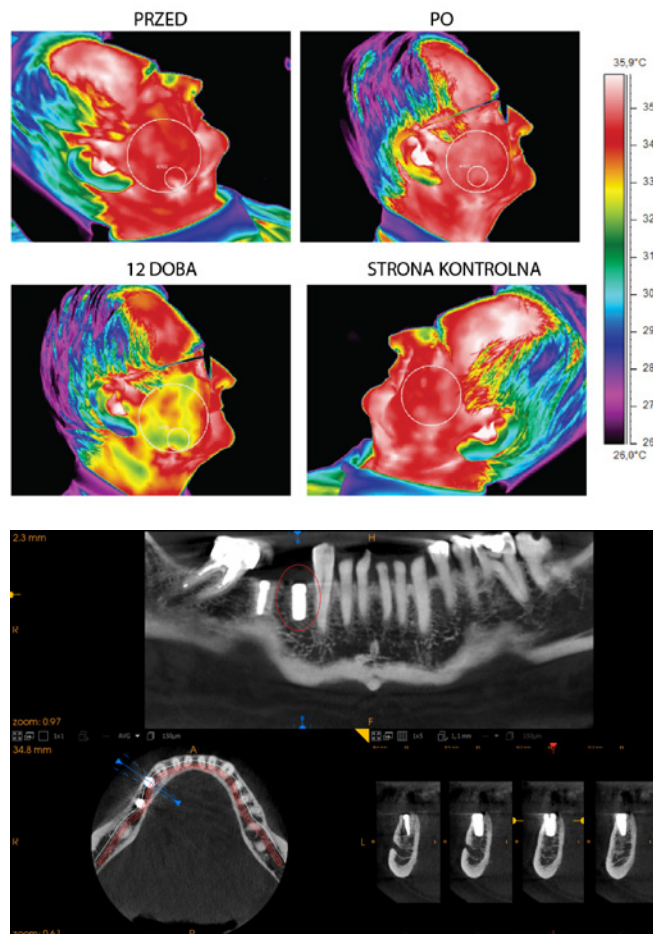
Obrazowanie termiczne zostało przeprowadzone przed zabiegiem, bezpośrednio po zabiegu oraz w 2 i 12 dobie po zabiegu.

Wykorzystano kamerę termowizyjną FLIR Systems T640 o czułości 0,03 K, a pomiar wykonywano z odległości 0,8±0,1 m od pacjenta, z dbałością, by mapa termiczna powierzchni twarzy prezentowana była w płaszczyźnie strzałkowej.

Wyniki i dyskusja

Rysunek 1 przedstawia termogramy reprezentatywnego pacjenta poddanego zabiegowi implantacji po stronie prawej, tj. w obszarze 4-6, wykonane przed, bezpośrednio po zabiegu oraz w 12 dobie po zabiegu. Do termogramów załączono również obraz strony kontrolnej po wykonaniu zabiegu oraz zdjęcie z tomografii komputerowej.

Na podstawie rysunku 1 można zauważyć, że przed wykonaniem zabiegu policzki po stronie zabiegu oraz policzki kontrolny charakteryzują się zbliżoną temperaturą. Dopiero po ingerencji stomatologicznej następuje wzrost temperatury policzka po stronie zabiegu. Sugeruje to jasno, że stan zapalny występuje dopiero po zabiegu, na co wpływ może mieć naruszenie tkanek w trakcie osadzania śruby gojącej, w tym wiercenie i późniejsze wkręcanie śruby. Rozkład temperatury po stronie zabiegu w 12 dobie po procedurze jasno wskazuje obniżenie się temperatury tkanek, co sugeruje ustanie procesów naprawczych i w konsekwencji spadek lokalnego ukrwienia oraz metabolizmu komórek zapalnych. Powyższe wnioski wydają się być zgodne z opisem

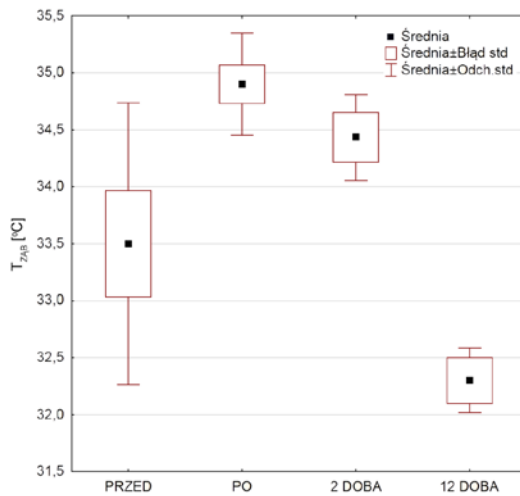


Rys. 1 Termogramy reprezentatywnego pacjenta poddanego założeniu śruby implantologicznej w obszarze prawego dolnego pierwszego zęba trzonowego, tj. 4-6 wraz z obszarem osadzenia implantu zaprezentowanym na zdjęciu z tomografii komputerowej
Źródło: Materiał własny.

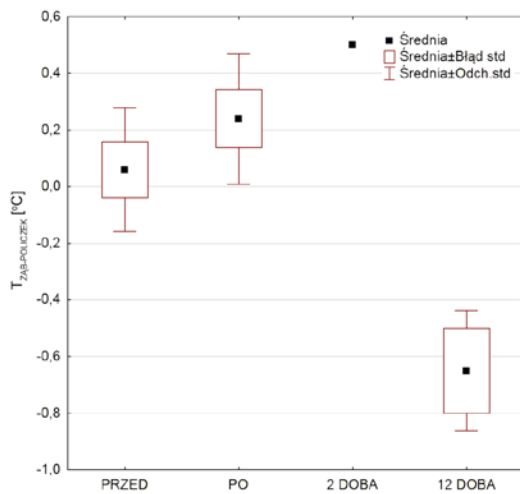
literaturowym procedury regeneracji organizmu w konsekwencji stanu zapalnego opisanego we wprowadzeniu.

Dla głębszej analizy wykonano wykresy zależności parametrów termicznych od czasu dla wybranych obszarów zainteresowań, tj. obszaru zęba poddanego zabiegowi, obszaru policzka po stronie zabiegu oraz obszaru policzka kontrolnego. Przy czym na rysunkach 2, 3 i 4 przedstawiono odpowiednio zmiany czasowe: średniej temperatury obszaru zęba poddanego zabiegowi założenia śruby implantologicznej (Rys. 2), różnicy średniej temperatury obszaru zęba poddanego zabiegowi implantacji i całego policzka po stronie zabiegu (Rys. 3) oraz różnicy średniej temperatury obszaru zęba poddanego zabiegowi i policzka kontrolnego (Rys. 4).

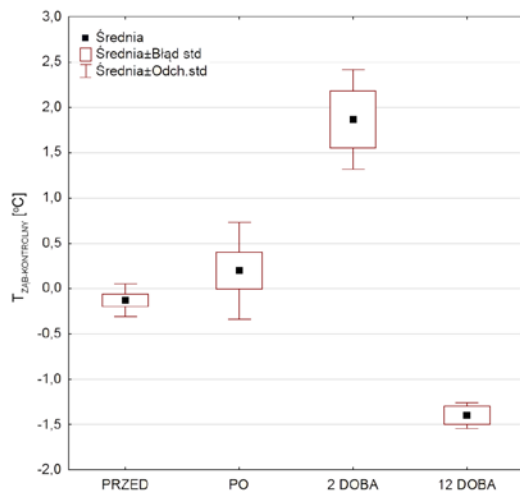
Analizując rysunki 2-4, wyraźnie widać, iż obszar policzka związany z wykonywaną procedurą implantacji jest scharakteryzowany niższą średnią temperaturą niż bezpośrednio po zabiegu. Przy czym w drugiej dobie po zabiegu policzki wykazuje największy wzrost temperatury. Tendencja ta jest obserwowana dla wszystkich parametrów w dobie zabiegu bezpośrednio po implantacji, co może być związane z stopniem ingerencji chirurgicznej w tkankę oraz wszczęciem implantu. Na skutek



Rys. 2 Zmiana średniej temperatury obszaru zęba poddanego zabiegowi założenia śruby implantologicznej w funkcji czasu
Źródło: Opracowanie własne.



Rys. 3 Zależność różnicy średniej temperatury obszaru zęba poddanego zabiegowi założenia śruby implantologicznej i całego policzka po stronie zabiegu w funkcji czasu
Źródło: Opracowanie własne.



Rys. 4 Zależność różnicy średniej temperatury obszaru zęba poddanego zabiegowi założenia śruby implantologicznej i policzka kontrolnego w funkcji czasu
Źródło: Opracowanie własne.

ingerencji chirurgicznej, a następnie umiejscowienia w tkankach ciała obcego, w organizmie zapoczątkowany zostaje stan zapalny. Średnia temperatura obszaru skorelowanego z miejscem wkręcenia implantu w kolejnym dniu po zabiegu, tj. w 2 dobie, wykazuje tendencję wzrostową, co wydaje się odzwierciedlać dane mówiące o odpowiedzi organizmu na stan zapalny. Aktywowane zostaje bowiem wzmożone lokalne krążenie w celu chemotaksji leukocytów do miejsca uszkodzenia, a następnie wytworzone zostają cytokiny indukujące odpowiedzi zapalne [10-12]. Pociąga to za sobą lokalny wzrost metabolizmu tkanek, co uwidacznia obrazowanie termiczne obszarów poddanych zabiegowi.

W 12 dobie po zabiegu temperatura wyraźnie spada, co może sugerować regenerację i wygojenie się tkanek i ustanie procesu zapalnego. Biorąc także pod uwagę wartości różnicy temperatury pomiędzy obszarem zęba a obszarem policzka po stronie zabiegu (Rys. 3), widać, że w 2 dobie wartość różnicy temperatury pomiędzy obszarami zwiększa się, by w 12 dobie wyraźnie zmalać. Podobne zjawisko występuje w przypadku różnicy temperatury między obszarem zęba a obszarem policzka kontrolnego (Rys. 4). Malejąca różnica pomiędzy obszarem zęba a obszarem kontrolnym sugeruje powrót tkanek do homeostazy, a więc ustąpienie procesów naprawczych i reakcji immunologicznych przeciwdziałających stanowi zapalnemu.

Oscylacje różnic temperatury między zębem a policzkiem po stronie zabiegu przekraczają wartość 1,0°C. Ponadto w przypadku oceny wartości różnicy temperatury policzka kontrolnego i obszaru zęba parametry temperaturowe wahają się nawet do 1,8°C.

Wnioski

Podsumowując opisywane wyniki, należy podkreślić, iż otrzymana dynamika zmian obliczonych parametrów termicznych koreluje z danymi literaturowymi dotyczącymi powstawania i regeneracji tkanek dotkniętych stanem zapalnym.

Ponadto wyniki uzyskane na podstawie obrazów termicznych zdają się obrazować skalę zmian metabolizmu w tkankach poddanych ingerencji chirurgicznej, co może korelować ze stanem zdrowia i osobniczą zdolnością regeneracji pacjentów na zabieg.

Literatura

1. H. Madura (ed.): *Pomiary termowizyjne w praktyce, praca zbiorowa*, Agenda Wydawnicza PAKu, Warszawa 2004.
2. B. Więcek, G. De Mey: *Termowizja w podcierwieni – podstawy i zastosowanie*, Wydawnictwo PAK, Warszawa 2011.
3. A. Cholewka, A. Stanek, A. Sieroń, Z. Drzazga: *Thermography study of skin response due to whole-body cryotherapy*, *Skin Res Technol*, 18(2), 2012, 180-187.
4. A. Cholewka, T. Kasprzyk, A. Stanek, K. Sieroń-Stołytny, Z. Drzazga: *May thermal imaging be useful in cyclist endurance tests?*, *J Therm Anal Calor*, 123(3), 2015, 1973-1979.



5. A. Baic, T. Kasprzyk, M. Rżany, A. Stanek, K. Sieroń, K. Suszyński, W. Marcol, A. Cholewka: *Can we use thermal imaging to evaluate the effects of carpal tunnel syndrome surgical decompression?*, *Medicine*, 96(39), 2017, e7982.
6. E.F.J. Ring, K. Ammer: *Infrared thermal imaging in medicine*, *Physiol Meas*, 33, 2012.
7. I. Herman: *Physics of the Human Body*, New York, Springer 2016.
8. R. Medhvitov: *Inflammation 2010: new adventures of an old flame*, *Cell*, 140(6), 2010, 771-776.
9. O. Takeuchi, S. Akira: *Pattern recognition receptors and inflammation*, *Cell*, 140(6), 2010, 805-820.
10. N.H. Jabbour, K.J. Sales, R.D. Catalano, J.E. Norman: *Inflammatory pathways in female reproductive health and disease*, *Reproduction*, 138(6), 2009, 903-919.
11. B.I. Goldstein, D.E. Kemp, J.K. Soczynska, R.S. McIntyre: *Inflammation and the phenomenology, pathophysiology, comorbidity, and treatment of bipolar disorder: a systematic review of the literature*, *J Clin Psychiatry*, 70(8), 2009, 1078-1090.
12. M.D. Turner, B. Nedjai, T. Hurst, D.J. Pennington: *Cytokines and chemokines: At the crossroads of cell signalling and inflammatory disease*, *Biochim Biophys Acta*, 1843(11), 2014, 2563-2582.
13. J. Gołąb, M. Jakóbsiak, W. Lasek, T. Stoktosa: *Immunologia*, Warszawa, Wydawnictwo Naukowe PWN, 2007, s. 192.
14. P. Chandrasoma, C. R. Taylor: *Concise Pathology, Part A. General Pathology*, Los Angeles, Appleton & Lange, 1997.
15. K. Ammer: *The Glamorgan Protocol for recording and evaluation of thermal images of the human body*, *Thermol Int*, 18(4), 2008, 125-129.
16. T. Kasprzyk, K. Bałamut, M. Kaszuba, N. Kaszuba, A. Stanek, K. Sieroń, E. Koczyńska, A. Cholewka, T. Morawiec: *Zastosowanie obrazowania termicznego w stomatologii – praca pilotażowa*, *Inżynier i Fizyk Medyczny*, vol. 7, 2018, s. 130-132.
17. L. Gaviria, J.P. Salcido, T. Guda, J.L. Ong: *Current trends in dental implants*, *J Korean Assoc Oral Maxillofac Surg*, 40(2), 2014, 50-60.
18. K. Hemmings, B. Griffiths, J. Hobkirk, C. Scully: *ABC of oral health. Improving occlusion and orofacial aesthetics: tooth repair and replacement*, *BMJ*, 12, 2000, 438-441.
19. M. Verduyssen, R. Jacobs, N. Van Assche, D. Van Steenberghe: *The use of CT scan based planning for oral rehabilitation by means of implants and its transfer to the surgical field: a critical review on accuracy*, *J Oral Rehabil*, 35(6), 2008, 454-474.
20. D. Van Steenberghe, I. Ericsson, J. Van Cleynenbreugel, F. Schutyser, I. Brajnovic, M. Andersson: *High precision planning for oral implants based on 3-D CT scanning. A new surgical technique for immediate and delayed loading*, *Appl Osseointegration Res*, 4, 2004, 27-31.
21. P.P. Binon: *Implants and components: entering the new millennium*, *Int J Oral Maxillofac Implants*, 15(1), 2000, 76-94.
22. T. Berglundh, J. Lindhe: *Dimensions of the peri-implant mucosa. Biological width revisited*, *Journal of Clinical Periodontology*, 23, 1996, 971-973.
23. Źródło elektroniczne: <https://www.unidentunion.pl/leczenie/implantologia/implanty-krok-po-kroku>.

reklama

SZKOLENIA SPECJALISTYCZNE IOR, ORP, OA



Inspektor Ochrony Radiologicznej
w pracowniach stosujących aparaty rentgenowskie
w celach medycznych, szkolenia typu: R, S

Ochrona Radiologiczna Pacjenta
LR, LMN, LRZ, LIX, LST, FT, PMN, LRT

Operator Akceleratora
typu A-A i S-A

Copyright © LADIS

INSTYTUT FIZYKI JĄDROWEJ
im. H. Niewodniczańskiego PAN

ul. Radzikowskiego 152 tel.: 12 662 84 57
31-342 Kraków 12 662 83 32
e-mail: szkolenia@ifj.edu.pl fax: 12 662 81 58

