

MORPHOLOGICAL CHANGES IN PULMONARY PARENCHYMA FOLLOWING VENTILATION WITH 20% HELIOX AT AN OVERPRESSURE OF 0.5 MPa**ZMIANY MORFOLOGICZNE W MIĄŻSZU PŁUCNYM PO WENTYLACJI HELIOKSEM 20% PRZY NADCIŚNIENIU 0,5 MPa**

Piotr Siermontowski ¹⁾, Katarzyna Pleskacz ²⁾, Agnieszka Pedrycz ³⁾, Romuald Olszański ¹⁾, Maciej Kulig ⁴⁾

¹⁾ Maritime and Hyperbaric Medicine Department, Military Institute of Medicine in Gdynia, Poland

¹⁾ Zakład Medycyny Morskiej i Hiperbarycznej Wojskowego Instytutu Medycznego w Gdyni

²⁾ ITC Department Military Institute of Medicine in Warsaw, Poland

²⁾ Oddział Teleinformatyki Wojskowego Instytutu Medycznego w Warszawie

³⁾ Histology and Embryology Department with the Experimental Cytology Laboratory of Medical University in Lublin, Poland

³⁾ Katedra i Zakład Histologii i Embriologii z Pracownią Cytologii Doświadczalnej Uniwersytetu Medycznego w Lublinie

⁴⁾ Department of Internal Medicine and Rheumatology, Military Institute of Medicine in Warsaw, Poland

⁴⁾ Klinika Chorób Wewnętrznych i Reumatologii, Wojskowy Instytut Medyczny w Warszawie

ARTICLE INFO

Journal: PolHypRes 2013 Vol. 45 Issue 4 pp. 37 – 52

ISSN: 1734-7009

eISSN: 2084-0535

DOI: HTTP://DX.DOI.ORG/10.13006/PHR.45.3

Pages: 16, figures: 7, tables: 0.

page www of the periodical: www.phr.net.pl

Keywords/Słowa kluczowe:

(in English): lung morphology, heliox, rat, hyperbaric oxygenation.

(in Polish): morfologia płuc, helioks, szczur, hiperbaria.

Polish-English bilingual publication**Publisher**

Polish Hyperbaric Medicine and Technology Society

ABSTRACT

(in English)

Breathing mixes, used both in normobaria in medicine as well as in hyperbaric oxygenation in the course of diving, affect the morphological image of pulmonary parenchyma. The changes are commonly associated with the impact of hyperbaric oxygen.

The objective of the study was to determine the impact of factors other than hyperbaric oxygenation in hyperbaric exposure with the use of heliox.

The study was performed on rats subjected to hyperbaric oxygenation at an overpressure of 0.5MPa with heliox possessing a 20% oxygen content. The control group consisted of rats subjected to the same air exposures. The exposure times were 1, 2 and 4 hours.

After the experiment the animals were put to death and microscopic specimens were produced from their lungs, followed by quantitative examination.

Only slight deviations from regular pulmonary histology were observed after a one-hour exposure in both groups. Exposure extension to 2 hours resulted in an increased aeration of lungs in the control group and in parenchymal oedema, as well as an occurrence of intra-alveolar oedema in the group breathing with heliox. These changes were not significantly intensified through an exposure extended to 4 hours with the exception of a growing pulmonary oedema.

Research financed from an research grant KBN / NCN no. NN 404 109 739

The summary in Polish on the end of publication.

The summary in Russian on the end of publication.

WSTĘP

Mieszanki oddechowe takie jak helioks, trimix, hydrelioks, czy nitroks umożliwiają człowiekowi dłuższe i głębsze nurkowania, zwiększając bezpieczeństwo, zakres eksploracji i wydajność pracy w warunkach podwyższonego ciśnienia [1]. Niektóre z tych mieszanin: nitroks i helioks stosowane są także w medycynie, w warunkach normobarii [2,3] między innymi do terapii niewydolności oddechowej, także u dzieci i noworodków [4]. Zastosowanie mieszaniny o mniejszej gęstości poprawia wentylację w warunkach hiperbarii, ale także w warunkach normobarii, przy zmniejszeniu światła drzewa oskrzelowego [5,6].

Zastosowanie helioksu w warunkach hiperbarii niesie ze sobą więcej czynników ryzyka, niż w warunkach normobarycznych, ze względu na równoczesne oddziaływanie podwyższonych ciśnień parcjalnych tlenu, wzrost (choć mniejszy, niż w przypadku powietrza) gęstości mieszaniny oddechowej, a także kilkakrotnie większe przewodnictwo cieplne helu w stosunku do azotu stanowiącego zasadniczy składnik powietrza.

W badaniach doświadczalnych wpływu różnych czynników oddechowych na narządy wewnętrzne, ze szczególnym uwzględnieniem płuc stosowane były różne gatunki zwierząt: świni (noworodki) [7], króliki [8], czy wreszcie wykorzystane w naszym doświadczeniu szczury. Nie są one idealnym modelem pozwalającym na odniesienie się do zmian morfologicznych zachodzących w płucach ludzkich [9,10], jednak pozwalają na prześledzenie trendów, ze względu na podobieństwo fizjologiczne.

Możliwość obserwacji wpływu zastosowania helioksu w warunkach w których jest używany podczas ekspozycji hiperbarycznych na miąższ płucny i porównania zaobserwowanych zmian do wpływu powietrza w tych samych warunkach czasu, nadciśnienia a szczególnie ciśnienia parcjального tlenu zachęcała nas do podjęcia badań doświadczalnych.

CEL PRACY

Celem badań było określenie morfologicznych wykładników reakcji miąższu płucnego na mieszaninę helowo-tlenową w warunkach hiperbarii i porównanie ich ze zmianami obserwowanymi w płucach podczas analogicznych ekspozycji z wykorzystaniem powietrza.

MATERIAŁ I METODY

Badania przeprowadzono w skonstruowanej specjalnie dla małych zwierząt komorze wysokociśnieniowej, o pojemności 30 litrów, umożliwiającej stosowanie ciśnień do 1 MPa [11]. Na potrzeby prowadzonych badań komorę wyposażono także w zasilane z zewnątrz gorącą wodą wężownicę Faviera, celem przeciwdziałania gwałtownemu oziębieniu wnętrza komory podczas rozprężania na skutek efektu Joule'a - Thompsona [12]. Dzięki temu wyeliminowano również wpływ temperatury zewnętrznej i utrzymywano wewnątrz komory stałą temperaturę 18° C.

Szczury (rasy Black Hood) podzielono na dwie równoliczne grupy po 18 zwierząt; porównawczą – oddychającą powietrzem i doświadczalną, oddychającą helioksem. Ekspozycje hiperbaryczne, jakim poddawano zwierzęta trwały 60, 120 i 240 minut. Zwierzęta umieszczano w komorze po 3 sztuki. W grupie doświadczalnej (oddychającej helioksem) po zamknięciu wjazdu wykonywano płukanie komory czynnikiem roboczym celem usunięcia powietrza. Następnie podnoszono ciśnienie w komorze z prędkością 1 kPa na minutę aż do osiągnięcia ciśnienia 0,5 MPa. Podczas wszystkich ekspozycji wykonywano płukania komory czynnikiem oddechowym wedle wyliczonej procedury zapewniającej stały poziom tlenu i dwutlenku węgla w komorze [11]. Dekompresję ciągłą wykonywano z prędkością 0,5 kPa na minutę aż do osiągnięcia ciśnienia atmosferycznego. Następnie komorę otwierano i wyjmowano zwierzęta.

INTRODUCTION

Breathing mixes such as heliox, trimix, hydreliox or nitrox enable people to perform longer and deeper dives with an increased safety, exploration scope and work efficiency in the conditions of an elevated pressure [1]. Some of those mixes: nitrox and heliox are also applied in medicine under normobaria [2,3] in the treatment of respiratory failure, also in children and infants [4]. Using a mix with lower density improves ventilation in hyperbaric conditions but also in normobaria with a reduced lumen of the bronchial [5,6].

The application of heliox under hyperbaric conditions carries more risk factors than its use in normobaric conditions due to the simultaneity of occurrence of increased oxygen partial pressures, an increase (although lesser than in the case of air) in the density of the breathing mix, as well as a several times higher thermal conductivity of helium in relation to nitrogen, i.e. the main constituent of air.

The experimental studies on the impact of various breathing mixes on internal organs, with particular consideration to the lungs were carried out on various species of animals: pigs (newborns) [7], rabbits [8], or, finally, rats, as used in our experiment. Though they do not constitute an ideal model allowing direct correlations to be drawn with the morphological changes occurring in human lungs [9,10], they do enable a tracing of the trends with regard to physiological similarity.

The possibility to observe the effect of heliox on pulmonary parenchyma, in conditions similar to a hyperbaric exposure, and the opportunity to compare the noted changes to the effect of air in the same conditions regarding the time, overpressure and, in particular, the oxygen partial pressure has encouraged us to endeavour the following experimental study.

OBJECTIVE

The objective of the study was to define the morphological exponents of a reaction of pulmonary parenchyma to a helium-oxygen mix in hyperbaric conditions, and to juxtapose them with changes observed in the lungs during analogous exposures with the use of air.

MATERIAL AND METHODS


The research was conducted in a hyperbaric chamber constructed specially for small animals. Possessing a volume of 30 litres, the chamber enables the generation of an overpressure up to 1 MPa [11]. For the purposes of the conducted research, the chamber was also equipped with a Favier heating coil supplying hot water from the outside in order to counteract rapid cooling of the chamber's interior during decompression (as a result of the Joule-Thompson's effect [12]). This also eliminated the impact of the external temperature, allowing the inside of the chamber to be maintained at a constant temperature of 18° C.

Black Hood rats were divided into two groups containing 18 animals each; a comparative group - breathing with air, and an experimental group - breathing with heliox. Hyperbaric exposures lasted 60, 120 and 240 minutes. The animals were placed in the chamber in groups of 3. In the experimental group (breathing with Heliox), after closing the hatch the chamber was flushed with a working medium with the purpose of removing the air. Next, the pressure in the chamber was increased with the speed of 1 kPa per minute until the pressure of 0.5 MPa was reached. During all exposures the chamber was ventilated with the breathing mix in accordance with a calculated procedure, ensuring constant oxygen and carbon dioxide levels [11]. Continuous decompression was performed at the pace of 0.5 kPa per minute until reaching atmospheric pressure. Next, the chamber was opened and the animals were removed.

Bezpośrednio po doświadczeniu szczury uśmiercano przez przerwanie ciągłości rdzenia kręgowego i poddawano badaniu patomorfologicznemu sekcijnemu. Pakiet narządów klatki piersiowej wydobywano w całości po uprzednim podwiązaniu tchawicy, celem zapobieżenia zapadnięciu się płuc.

Skrawki tkankowe (obejmujące przekrój całego płuca) przygotowano metodą parafinową i barwiono w sposób typowy hematoksyliną - eozyną.

Do przeprowadzenia badań mikrostereologicznych użyto 121. punktowej siatki Hauga. Zliczeń dokonywano przy powiększeniu 20x. Pola do zliczeń mięszu płucnego dobierano w taki sposób, aby pod całą siatką znajdował się przekrój płuca, co ilustruje rys. 1. [13].



Rys. 1. Obraz mikroskopowy płuca z nałożoną siatką Hauga.

Zliczano trafienia linii siatki w następujące struktury: powietrzne światło pęcherzyka płucnego (zmienna ALV), przegrody międzypęcherzykowe (zmienna SEPT), płyn obrzękowy w świetle pęcherzyka płucnego (zmienna OED) i ściany oraz światło naczyń krwionośnych (zmienna VASA).

Wyniki pomiarów zebrano w tabelach i poddano analizie statystycznej. Przeprowadzono testy Lillieforsa i test Shapiro-Wilka w celu oceny normalności rozkładu zmiennych w zależności od głębokości i od czasu. Na podstawie wyników stwierdzono, że dla wielu zmiennych rozkład zmiennej nie jest rozkładem normalnym. Dlatego też do dalszej analizy wykorzystano testy nieparametryczne; test ANOVA rang Kruskala-Wallisa.

Immediately after the experiment the rats were put to death by breaking the continuity of the spinal cord and subjected to patho-morphological macroscopic necropsy. Next, after providing ligatures around the trachea in order to prevent lung collapse the entire set of organs was removed from the chest.

Tissue scraps (containing the section of the whole lung) were prepared with a paraffin method, and stained with haematoxylin and eosin.

A 121-point Haug's grid was used in order to perform micro-stereological examinations. Calculations were made with the use of 20x magnification. The fields used in the examination of pulmonary parenchyma were selected in such a way as to encompass a lung section, as shown in fig. 1. [13].




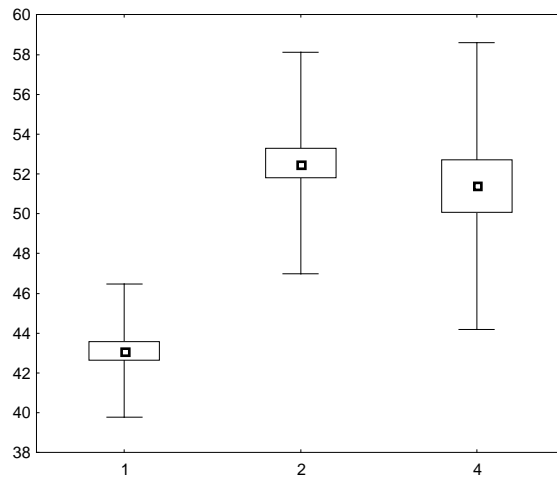
Fig. 1. Microscopic image of a lung with visible Haug's grid.

The calculation was based on the number of transection points with the following structures: air lumen of a pulmonary alveolus (ALV variable), interalveolar septa (SEPT variable), oedemic fluid in the lumen of a pulmonary alveolus (OED variable) and the walls and lumen of vascular vessels (VASA variable).

The measurement results were registered in tables and subjected to statistical analysis. Next, Lilliefors's and Shapiro-Wilk's tests were conducted to evaluate the normality of results' distribution depending on depth and time. On the basis of the results it was determined that the majority of variables were characterised by an irregular distribution. For this reason, further analysis was carried out with non-parametric tests and Kruskal-Wallis's ANOVA rank test.

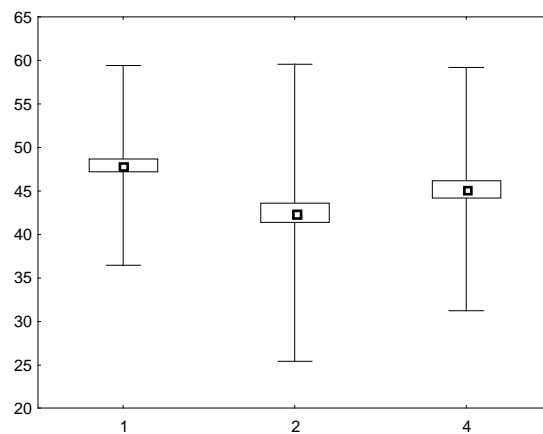
WYNIKI

Liczbę trafień punktów siatki Hauga w przegrody międzypęcherzykowe przedstawia rys. 2. – dla helioksu i rys. 3. dla powietrza.



Rys. 2. Średnie liczby trafień w przegrody międzypęcherzykowe dla poszczególnych czasów ekspozycji przy oddychaniu helioksem.

Wartość zmiennej SEPT wzrastała w sposób znamiennej statystycznie ($p < 0,000001$) przy wydłużaniu czasu ekspozycji z 1 do 2 h, a następnie utrzymywała się na podobnym poziomie dla długości ekspozycji 4 h.



Rys. 3. Średnie liczby trafień w przegrody międzypęcherzykowe dla poszczególnych czasów ekspozycji przy oddychaniu powietrzem.

Wartość zmiennej SEPT ulegała istotnemu statystycznie ($p < 0,00001$) obniżeniu po dwóch godzinach ekspozycji powietrznej, a następnie utrzymywała się na stałym poziomie.

Liczbę trafień punktów siatki Hauga w powietrzne światło pęcherzyka płucnego w grupie oddychającej Heliosem przedstawia rys. 4. a w grupie oddychającej powietrzem rys. 5.

RESULTS

The number of hits on the Haug's grid in interalveolar septa is shown in fig. 2. - for heliox and fig. 3. - for air.

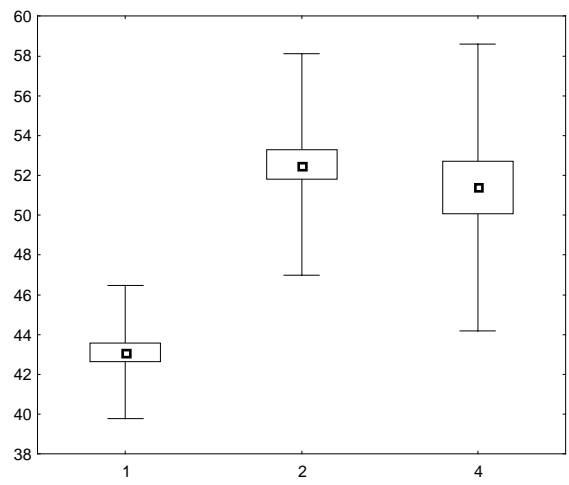


Fig. 2. The average number of hits in interalveolar septa for particular exposure times while breathing with heliox.

The values of the SEPT variable showed a statistically significant increase ($p < 0.000001$) with the exposure time extension from 1 to 2 hours, after which it remained at a similar level for the exposure time of 4 hours.

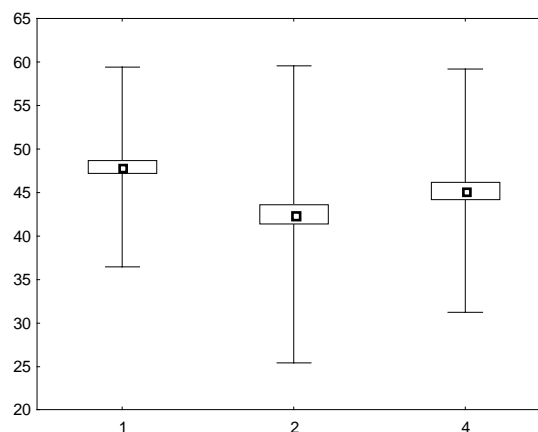
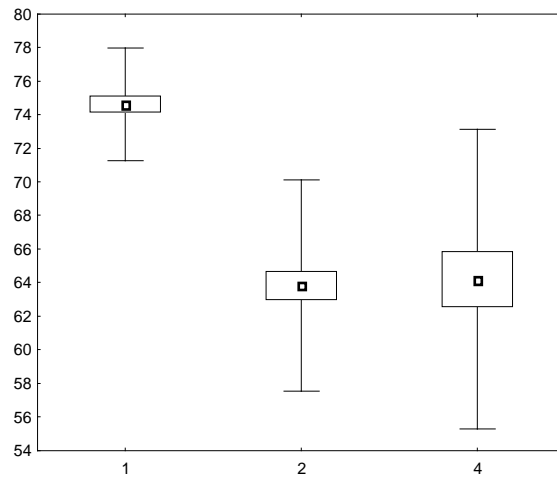


Fig. 3. The average number of hits in interalveolar septa for particular exposure times while breathing with air.

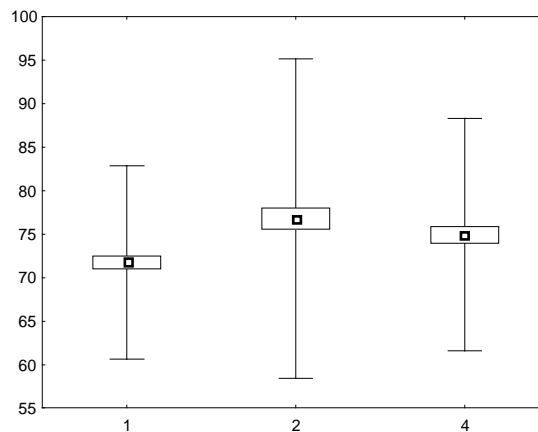
The values of the SEPT variable indicated a statistically significant ($p < 0.00001$) decrease after the lapse of two hours of air exposures and then remained at a constant level.

The number of hits on the Haug's grid in the air lumen of a pulmonary alveolus in the group breathing with Heliox is presented on fig. 4. whereas in the group breathing with air on fig. 5.



Rys. 4. Średnie liczby trafień w światło pęcherzyka płucnego dla poszczególnych czasów ekspozycji przy oddychaniu helioksem.

Wartość zmiennej ALV malała w sposób znamieny statystycznie ($p=0,00000$) przy wydłużaniu czasu ekspozycji helioksowej z 1 do 2 h, a następnie po kolejnych 2h utrzymuje się na podobnym poziomie dla długości ekspozycji 4 h.



Rys. 5. Średnie liczby trafień w światło pęcherzyka płucnego dla poszczególnych czasów ekspozycji przy oddychaniu powietrzem.

Wartość zmiennej ALV ulegała istotnemu statystycznie ($p < 0,001$) podwyższeniu po dwóch godzinach ekspozycji powietrznej, a następnie utrzymywała się na stałym poziomie.

Liczbę trafień punktów siatki Hauga w płyn obrzękowy w świetle pęcherzyka płucnego w grupie oddychającej helioksem przedstawia rys. 6.

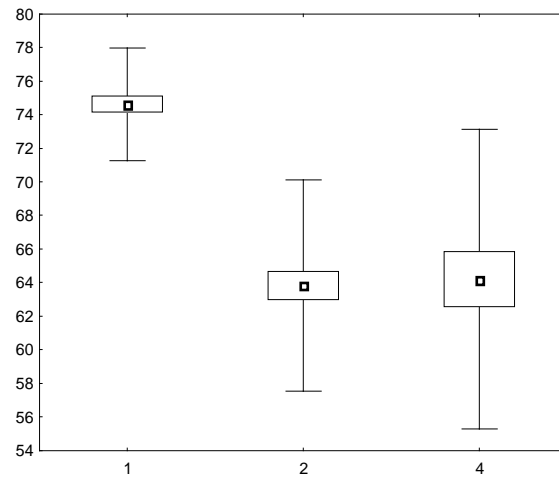


Fig. 4. The average number of hits in the lumen of a pulmonary alveolus for particular exposure times while breathing with heliox.

The values of the ALV variable showed a statistically significant decrease ($p=0.00000$ ^[Sharon1]) with the exposure time extension from 1 to 2 hours and then after another two hours it remained at a similar level for the exposure time of 4 hours.

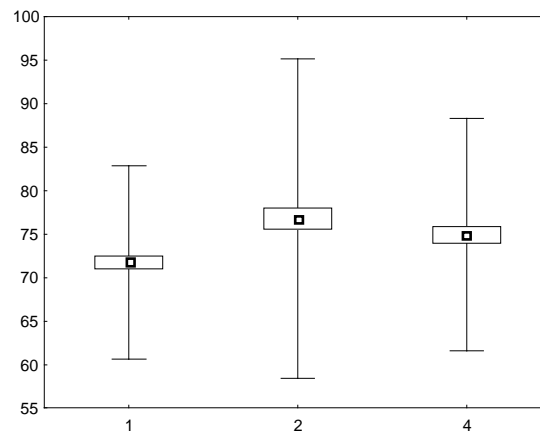
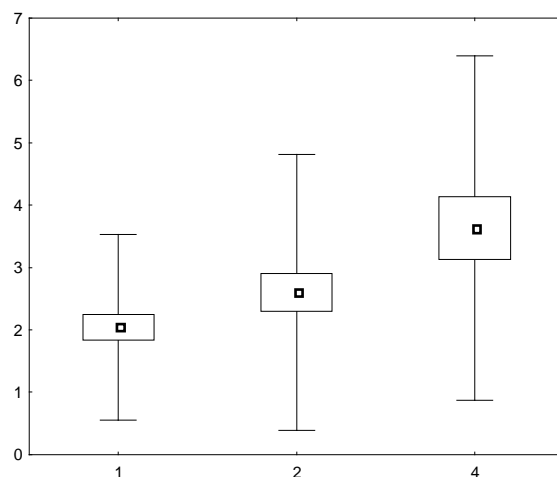


Fig. 5. The average number of hits in the lumen of a pulmonary alveolus for particular exposure times while breathing with air.

The values of the ALV variable indicated a statistically significant ($p<0.001$) increase after the lapse of two hours of air exposures and then remained at a constant level.

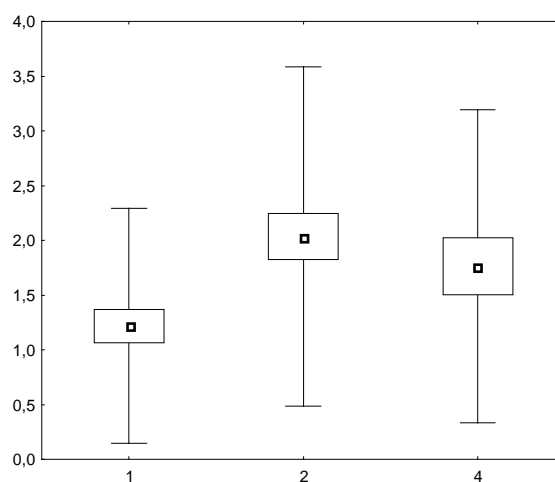
The number of hits on the Haug's grid in oedemic fluid in the lumen of a pulmonary alveolus in the group breathing with heliox is presented in fig. 6.



Rys. 6. Średnie liczby trafień w płyn obrzękowy w świetle pęcherzyka płucnego dla poszczególnych czasów ekspozycji przy oddychaniu helioksem.

Wartość zmiennej OED rośnie wraz z wydłużeniem czasu oddziaływania helioksu. Zmiana ta jest istotna statystycznie przy porównaniu par 1h – 4h ($p < 0,05$). W grupie oddychającej powietrzem zmian wartości zmiennej OED nie zaobserwowano.

Liczbę trafień punktów siatki Hauga w ściany i światła naczyń krwionośnych w grupie oddychającej helioksem przedstawia rys. 7.



Rys. 7. Średnie liczby trafień w płyn w naczynia krwionośne przegród pęcherzykowych dla poszczególnych czasów ekspozycji przy oddychaniu helioksem.

Wartość zmiennej VASA ulegała istotnemu statystycznie dla par 1 – 2 h ($p < 0,05$) podwyższeniu po dwóch godzinach ekspozycji powietrznej, a następnie utrzymywała się na stałym poziomie.

W grupie oddychającej powietrzem zmian wartości zmiennej VASA nie zaobserwowano.

OMÓWIENIE WYNIKÓW I Dyskusja

Zastosowany model doświadczalny pozwolił na „pominięcie” w obserwacjach zmian morfologicznych indukowanych przez podwyższone ciśnienie parcjalne tlenu. W dalszych rozważaniach przyjęliśmy, iż z uwagi na jednakowe ciśnienie parcjalne tlenu w czynnikach oddechowych, którymi oddychały obie grupy zwierząt, zmiany wywołane przez hiperbarię tlenową będą podobne, natomiast istotne różnice wynikać będą przede wszystkim z różnic właściwości fizycznych drugiego składnika mieszaniny oddechowej, czyli azotu, lub helu.

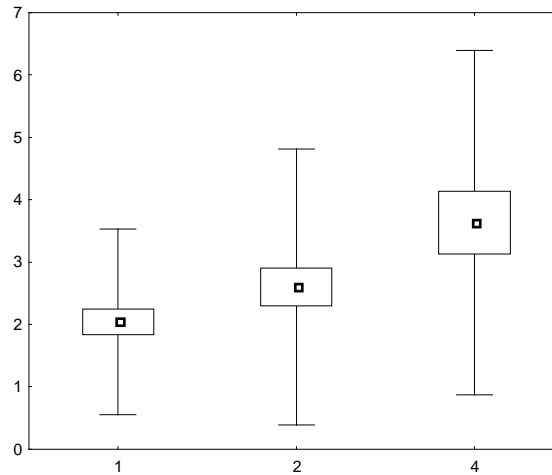


Fig. 6. The average number of hits in the lumen of a pulmonary alveolus for particular exposure times while breathing with heliox.

The values of the OED variable grew with the extension of time spent breathing heliox. This change is statistically significant in the pair comparison 1h - 4h ($p < 0.05$). In the group breathing with air no changes in the value of the OED variable were noted.

The number of hits on the Haug's grid in the walls and lumina of vascular vessels in the group breathing with heliox is presented in fig. 7.

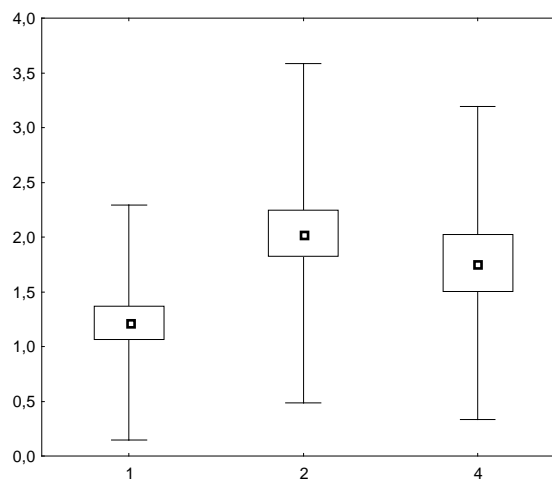


Fig. 7. The average number of hits in the vascular vessels of intra-alveolar septa for particular exposure times while breathing with heliox.

The value of the VASA variable indicated a statistically significant increase in the pairs 1 - 2 h ($p < 0.05$) after the lapse of two hours of an air exposure and then remained at a constant level.

In the group breathing with air no changes in the value of the VASA variable were noted.

DISCUSSION OF THE RESULTS

The applied experimental model allowed the "omission" in the observations of morphological changes induced by an increased partial pressure of oxygen. In further considerations it was assumed that due to the same oxygen partial pressure in the breathing mixes supplied for the animals of both groups the changes caused by hyperbaric oxygenation would be similar, whereas significant differences would stem first of all from the differences in the physical properties of the other component of the breathing mix, i.e. nitrogen or helium.

Już wstępne porównanie wyników pozwala na stwierdzenie, że zastosowanie helioksu jako czynnika oddechowego w warunkach hiperbarii generuje znacznie większe zmiany w morfologii płuc, niż oddychanie powietrzem w tych samych warunkach. Jest to szczególnie dobrze widoczne w przypadku zmiennych VASA (naczynia) i OED (obrzęk). Obie te zmienne w grupie oddychającej powietrzem nie ulegały istotnym statystycznie zmianom niezależnie od czasu trwania ekspozycji (obrzęk w zasadzie nie występował), podczas gdy w grupie oddychającej helioksem obie te zmienne wykazywały istotne statystycznie różnice wartości, w tym narastanie obrzęku płuc.

Średnie wartości zmiennej SEPT (przegrody międzypęcherzykowe) po ekspozycji jednogodzinnej w obu grupach były podobne. Przedłużanie ekspozycji do 2 i 4 godzin spowodowało w grupie oddychającej helioksem zwiększenie średniej liczby trafień w przegrody międzypęcherzykowe w drugiej godzinie i następnie utrzymywanie się tego poziomu w godzinie czwartej. Może to świadczyć bądź to o pogrubieniu przegród (obrzęk śródmiąższowy), bądź to o niedodmie, lub też o współistnieniu obu tych zjawisk.

Zupełnie w przeciwnym kierunku przebiegała ewolucja zmian w grupie oddychającej powietrzem. Przedłużanie czasu ekspozycji wywołało zmniejszenie liczby trafień w przegrody międzypęcherzykowe w drugiej godzinie i utrzymanie się na tym samym poziomie w godzinie czwartej.

Wartości średnie zmiennej ALV (światło pęcherzyka płucnego) zachowywały się w obu grupach badanych w sposób odwrotny w stosunku do wartości zmiennej SEPT. Po jednogodzinnej ekspozycji wyniki w obu grupach nie różniły się znacznie, natomiast przedłużanie ekspozycji do 2 godzin spowodowało zwiększenie liczby trafień w światło pęcherzyka w grupie oddychającej powietrzem i spadek liczby trafień w grupie oddychającej helioksem. Dalsze przedłużanie ekspozycji do 4 godzin nie przyniosło dalszych zmian; w grupie oddychającej powietrzem utrzymywała się tak sama jak po 2 godzinach zwiększona powietrzość, a w grupie oddychającej helioksem powietrzość zmniejszona.

Interpretacja porównania pomiarów zmiennej ALV sugeruje, że w grupie oddychającej powietrzem doszło do ścieńczenia przegród międzypęcherzykowych lub / i rozdęcia płuc, natomiast w grupie oddychającej helioksem do niedodmy, względnie pogrubienia (obrzęku) przegród międzypęcherzykowych. Obrazy mikroskopowe w badaniach jakościowych pozwalają na skłonienie się ku tej drugiej możliwości; zwiększeniu powierzchni zajmowanej przez przegrody, a więc ich obrzękowi w grupie oddychającej helioksem. Pośrednim potwierdzeniem tego jest wzrost powierzchni zajmowanej przez przekroje naczyń krwionośnych w grupie doświadczalnej oddychającej helioksem.

Obserwowane zmiany morfologiczne w płucach zwierząt oddychających helioksem wpływają zapewne na warunki wymiany gazowej, choćby poprzez zwiększenie odległości dyfuzyjnej, co potwierdzają doniesienia innych badaczy [14]. Jednak ich kliniczna manifestacja przy praktycznym zastosowaniu mieszanin helowo - tlenowych jest niezauważalna. Może to wynikać bądź to z różnic morfologicznych i fizjologicznych pomiędzy człowiekiem a szczurem, bądź też z na ogół mniejszych ciśnień parcjalnych tlenu w mieszaninach stosowanych przez nurków w porównaniu z zastosowaną w tym doświadczeniu.

Możliwym mechanizmem odpowiadającym za zwiększenie powietrzości miąższu płucnego w grupie oddychającej powietrzem jest wzrost gęstości mieszaniny, co utrudniało wymianę gazową a co za tym idzie, opróżnianie drzewa pęcherzykowego.

Za tym ostatnim wyjaśnieniem przemawiają także doniesienia innych badaczy które wskazują, że korzystny wpływ zastosowania helioksu w normobarii w terapii ciężkiej niewydolności oddechowej zmniejsza się szybko wraz ze wzrostem ciśnienia parcjalego tlenu w mieszaninie oddechowej [15].

Dalszych badań wymaga wyjaśnienie, dlaczego pierwsza godzina ekspozycji powietrznej i helioksovej nie powoduje większych różnic w obrazie morfologicznym płuca. Zmiany rozwijają się dopiero po dwóch godzinach, utrzymując w większości przypadków na stałym poziomie przy przedłużaniu ekspozycji.

Already an initial comparison of results allows to establish that using heliox as a breathing mix in hyperbaric conditions generates significantly greater changes in the lung morphology than breathing with air in the same conditions. This is particularly visible in the case of VASA (vessels) and OED (oedema) variables. In the group breathing with air neither of these variables indicated statistically significant changes independent of exposure times (the oedema was practically non-existent), whereas in the group breathing with heliox both of them revealed statistically significant differences in values, including a growing pulmonary oedema.

Average values of the SEPT variable (interalveolar septa) after an exposure lasting one hour were similar in both groups. Exposure extension to 2 and 4 hours in the group breathing with heliox led to an increase in the average number of hits into the interalveolar septa in the second hour, after which they maintained the same level in the fourth hour. This may constitute an indication of thickened septa (interstitial oedema), atelectasis or concurrence of both these phenomena.

On the other hand, the evolution of changes in the group breathing with air proceeded in an utterly opposite direction. Extending of the time of exposure resulted in a decreased number of hits into interalveolar septa in the second hour and maintenance at the same level in the fourth hour.

Average values of the ALV variable (lumen of a pulmonary alveolus) behaved in both researched groups in an opposite manner in relation to the value of the SEPT variable. After a one-hour exposure the results in both groups were not significantly different, however exposure extension to 2 hours led to an increased number of hits in the alveolar lumen in the group breathing with air and a decrease of such hits in the group breathing with heliox. Further exposure extension to 4 hours did not evoke more changes; in the group breathing with air the same escalated aeration was maintained as it was after the lapse of 2 hours, whilst in the group breathing with heliox a reduced aeration was preserved.

The interpretation of the measurements of the ALV variables suggests thinning of the interalveolar septa and/or ballooning of the lungs in the group breathing with air, and atelectasis, or a relative thickening (oedema) of interalveolar septa in the group breathing with heliox. Microscopic images in qualitative tests point towards the latter possibility - an enlargement of the septa area and therefore their oedema in the group breathing with heliox. An indirect confirmation of this phenomenon consists in the growth of the area taken by sections of blood vessels in the experimental group breathing with heliox.

The observed morphological changes in the lungs of animals breathing with heliox presumably have some effect on the conditions of gas exchange, as for instance by increasing the diffusion distance, which is confirmed with reports of other researchers [14]. Nonetheless, their clinical manifestation in the practical application of helium - oxygen mixes is inconspicuous. This may stem either from the morphological and physiological differences between humans and rats or from usually smaller partial pressures of oxygen in the mixes used by divers as compared with those used in the experiment.

A possible mechanism responsible for greater aeration of pulmonary parenchyma in the group breathing with air relies on the increase in the density of the mix, which impeded the gas exchange and, in consequence, emptying of the bronchial tree.

The latter explanation is also supported by findings of other researchers indicating that the beneficial impact connected with heliox application in the conditions of normobaria in the treatment of serious respiratory failure quickly decreases with an increase of oxygen partial pressure in the breathing mix [15].

What should also be noted is the fact that none of the examined variables changed in a similar way in either group. This last point allows recognition that the main methodological assumption, stating that an identical impact of hyperbaric oxygenation in both groups would not affect the obtained results, was fulfilled.

Na uwagę zasługuje także fakt, iż żadna z badanych zmiennych nie zmieniała się w podobny sposób w obu grupach. Pozwala to na uznanie, że główne założenie metodyki, iż identyczne oddziaływanie hiperbarii tlenowej w obu grupach nie wpłynie na uzyskane wyniki zostało spełnione.

WNIOSKI

1. Jednogodzinna ekspozycja powietrzna i helioksova do ciśnienia 0,5 MPa spowodowała w płucach zwierząt doświadczalnych jedynie niewielkie zmiany, nie pozwalające na zróżnicowanie czynnika oddechowego.
2. Przedłużenie ekspozycji do 2 i 4 godzin spowodowało obrzęk śródmiąższowy płuc w grupie oddychającej helioksem i wzrost upowietrznienia płuc w grupie oddychającej powietrzem.
3. Różnice w obrazie morfologicznym płuc obu grup badanych zwierząt pozwalają na wykluczenie udziału w ich powstawaniu tlenu hiperbarycznego.

However, the explanation of why the first hour of air and heliox exposure did not involve greater differences in the morphological lung image would require further research.

The changes develop as late as two hours into an exposure, mostly remaining at the same level after its extension.

CONCLUSIONS

1. One-hour air and heliox exposures up to the pressure of 0.5 MPa induced only slight changes in the lungs of experimental animals, which did not allow the drawing of a differentiation between the breathing mixes.
2. Exposure extension to 2 and 4 hours led to an interstitial oedema in the group breathing with heliox and an increase in the aeration of the lungs in the group breathing with air.
3. Differences in the morphological image of lungs, of both researched groups of animals, permit exclusion of hyperbaric oxygen as a factor responsible for their generation.

BIBLIOGRAPHY

1. Orsini AJ, Stefano JL, Leef KH, Jasani M, Ginn A, Tice L, Nadkarni VM. Heliox improves pulmonary mechanics in a pediatric porcine model of induced severe bronchospasm and independent lung mechanical ventilation. *Crit Care*. 1999;3(2):65-70.
2. Ogawa T, Calbet JA, Honda Y, Fujii N, Nishiyasu T. The effects of breathing a helium-oxygen gas mixture on maximal pulmonary ventilation and maximal oxygen consumption during exercise in acute moderate hypobaric hypoxia. *Eur J Appl Physiol*. 2010 Nov;110(4):853-61. doi: 10.1007/s00421-010-1570.
3. Lemaire C, Murphy EL. Longitudinal study of performance after deep compressions with heliox and He-N₂-O₂. *Undersea Biomed Res*. 1976 Sep;3(3):205-16.
4. Myers TR. Therapeutic gases for neonatal and pediatric respiratory care. *Respir Care*. 2003 Apr;48(4):399-422.
5. Gentile MA: Inhaled medical gases: more to breathe than oxygen. *Respir Care*. 2011 Sep;56(9):1341-57; discussion 1357-9. doi: 10.4187/respcare.01442.
6. Gentile MA: The role of inhaled nitric oxide and heliox in the management of acute respiratory failure. *Respir Care Clin N Am*. 2006 Sep;12(3):489-500.
7. Hofmann W., Koblinger L., Martonen TB.: Structural differences between human and rat lungs: implications for Monte Carlo modeling of aerosol deposition. *Health Phys*. 1989, 57 Suppl. 1: 41-46.
8. Siermontowski P., Pedrycz A., Konarski M., Kaczerska D., Ostapowicz van Damme K., Olszański R., Boratyński Z.: The development of pulmonary oxygen toxicity in rats after hyperoxic exposure. *Bull Vet Inst Pulawy* 2014, 58, in press.
9. Joule JP., Thomson W.: On the thermal effects experienced by air in rushing through small apertures. *Philosophical magazine and journal of science*. 1852 series IV, 4: 481-192
10. Gannier M., Forel JM. Clinical review: use of helium-oxygen in critically ill patients. *Crit Care*. 2006;10(6):241.
11. Katz AL, Gentile MA, Craig DM, Quick G, Cheifetz IM. Heliox does not affect gas exchange during high-frequency oscillatory ventilation if tidal volume is held constant. *Crit Care Med*. 2003 Jul;31(7):2006-9.
12. Rozova EV, Kovalenko TN, Seredenko MM.: Changes in the air-blood barrier of the lungs during the breathing of helium-oxygen gas mixtures. *Biull Eksp Biol Med*. 1983 Apr;95(4):107-10.

dr med. Piotr Siermontowski
Zakład Medycyny Morskiej i Hiperbarycznej
Wojskowy Instytut Medyczny
ul. Grudzińskiego 4 81-103 Gdynia 3
skr. poczt. 18
e-mail: nurdok@tlen.pl

mgr Katarzyna Pleskacz
Oddział Teleinformatyki
Wojskowy Instytut Medyczny
ul. Szaserów 128
04-001 Warszawa

dr hab. med. Agnieszka Pedrycz
Katedra i Zakład Histologii i Embriologii
z Pracownią Cytologii Doświadczalnej
Uniwersytetu Medycznego w Lublinie
ul. Radziwiłłowska 11 20-080, Lublin
e-mail: apw4@wp.pl

prof. dr hab. med. Romuald Olszański
Zakład Medycyny Morskiej
Wojskowy Instytut Medyczny
ul. Grudzińskiego 4 81-103 Gdynia 3 skr. poczt. 18
tel./fax. 58/6264109 tel./fax. MON 264109,
e-mail: romuald.olszanski@wp.pl

lek. med. Maciej Kulig
Klinika Chorób Wewnętrznych i Reumatologii
Wojskowy Instytut Medyczny, Centralny
Szpital Kliniczny MON
ul. Szaserów 128, 04-141 Warszawa

Stosowane zarówno w normobarii w medycynie, jak i w hiperbarii w nurkowaniu mieszaniny oddechowe wpływają na obraz morfologiczny miąższu płucnego. Zmiany przypisywane są na ogół działaniu tlenu hiperbarycznego. Celem badań było określenie wpływu innych czynników niż hiperbaria tlenowa podczas ekspozycji hiperbarycznej z zastosowaniem helioksu.

Badanie wykonano na szczurach, które poddawano działaniu hiperbarii w nadciśnieniu 0,5MPa z helioksem zawierającym 20% tlenu. Grupę kontrolną stanowiły szczury poddane takim samym ekspozycjom powietrznym. Czas ekspozycji 1, 2 i 4 godziny.

Szczury po doświadczeniu uśmiercono, wykonano preparaty mikroskopowe z płuc, które poddano badaniom ilościowym. Stwierdzono niewielkie jedynie odchylenia od prawidłowej histologii płuca po jednogodzinnej ekspozycji w obu grupach. Przedłużenie ekspozycji do 2 godzin spowodowało zwiększenie powietrzności płuc w grupie kontrolnej i obrzęk śródmiąższowy, a także pojawienie się obrzęku śródpęcherzykowego w grupie oddychającej helioksem. Zmiany te nie wzrosły znacząco po przedłużeniu ekspozycji do 4 godzin, za wyjątkiem narastania obrzęku płuc.

Badania finansowane z grantu KBN / NCN no. NN 404 109 739.

МОРФОЛОГИЧЕСКИЕ ИЗМЕНЕНИЯ ПАРЕНХИМЫ ЛЕГКИХ ПОСЛЕ ВЕНТИЛЯЦИИ ГЕЛИОКСОМ 20% ПРИ ДАВЛЕНИИ 0,5 МПа

Использование, как в условиях нормобарии в медицине, так и в гипербарии подводного плавания, дыхательные смеси влияют на морфологическую картину легочной паренхимы. Изменения, как правило, обусловлены действием гипербарического кислорода.

Целью исследования было определить влияние других, чем гипербарическая оксигенация, факторов во время воздействия экспозиции гипербарической с использованием гелиокса.

Испытание проводилось на крысах, которые подвергались действию гипербарии при избыточном давлении 0,5 МПа с гелиоксом, содержащим 20% кислорода. Контрольную группу составили крысы, которые подвергались такому же воздействию при дыхании воздухом. Экспозиция длилась 1, 2 и 4 часа.

Крысы были умерщвлены после эксперимента, из легких крыс изготовлены микроскопические препараты, которые были многократно испытаны.

Определено, что это было лишь незначительное отклонение от нормальной гистологии легких после одного часа экспозиции в обеих группах. Продление экспозиции до 2 часов, привело к увеличению аэрации легких и интерстициальному отеку в контрольной группе и возникновению жидкости в альвеолах в группе, где дышали гелиоксом. Эти изменения существенно не увеличились после продления экспозиции на 4 часа, за исключением, для усиления отека легких.

Ключевые слова: морфология легких, гелиокс, крыса, гипербария.