



# Obraz metaboliczny guzów mózgu w protonowej spektroskopii MR (1HMRS)

## Metabolic image of braintumors in proton MR spectroscopy (1HMRS)

Gabriela Flaga

Studenckie Koto Naukowe „Młoda Elekroradiologia”, Katedra Elekroradiologii, Wydział Medyczny, Uniwersytet Rzeszowski, Al. Kopisto 2a, 35-959 Rzeszów

### Streszczenie

### Abstract

**Wstęp.** Protonowa spektroskopia MR (1HMRS) to wyspecjalizowana technika, która w bezinwazyjny sposób dostarcza informacji na temat składu biochemicznego tkanek. Dzięki niej można określić charakter zmian, które są niejednoznaczne po wykonaniu konwencjonalnego badania TK lub MR.

**Cel.** Celem badania jest identyfikacja charakterystycznego dla guzów mózgu widma 1HMRS.

**Materiał i metody.** Analizowano dane z badań 1HMRS 30 pacjentów (15 kobiet i 15 mężczyzn) w wieku od 18 do 76 lat (średnia 56,7 lat) wykonanych przy pomocy systemu MR 1,5 T. U wszystkich badanych zidentyfikowano obecność zmian ogniskowych w OUN, które okazały się guzami złośliwymi (weryfikacja histopat po przebytych operacjach). Sygnały 1HMRS uzyskiwano z obszaru guza, a także z przeciwnej niezmięnionej tkanki mózgowej (lokowano tzw. *Volume of Interest* – VOI). Porównywano poziom względnych stężeń (WSS) następujących metabolitów: NAA/Cr, Cho/Cr, ml/Cr, Lip/Cr i Lac/Cr z obu lokalizacji. Ocenę różnic WSS pomiędzy badanymi grupami (VOI z guza i ze strony przeciwnej) przeprowadzono testem t-Studenta. Jako poziom istotności przyjęto wartość  $p < 0,05$ .

**Wyniki.** Stwierdzono istotny statystycznie wzrost wartości WSS Cho/Cr, Lip/Cr i Lac/Cr oraz spadek WSS NAA/Cr w widmie 1HMRS guzów złośliwych mózgu.

**Wnioski.** W widmie 1HMRS złośliwych guzów mózgu stwierdza się istotny statystycznie: wzrost stężenia Cho, wzrost stężenia Lip i Lac oraz spadek stężenia NAA. Stwierdza się również różnice w konfiguracji widma 1HMRS w zależności od stopnia złośliwości guza. W guzach o niskim stopniu złośliwości odnotowano uniesienie pików Cho z obniżeniem pików NAA, natomiast w guzach o wysokim stopniu złośliwości odnotowano obniżenie pików NAA, uniesienie pików Cho oraz bardzo znaczne uniesienie pików Lac i Lip.

**Słowa kluczowe:** protonowa spektroskopia rezonansu magnetycznego, guzy mózgu, 1HMRS

**introduction.** Proton MR spectroscopy (1HMRS) is a specialized technique that provides non-invasive information on the biochemical composition of tissues. Thanks to it, it is possible to determine the nature of changes that are ambiguous after performing a conventional CT or MR examinations.

**The aim of the study.** The aim of the study is to identify the 1HMRS spectrum characteristic for brain tumors.

**Material and methods.** Data from 1HMRS studies were analyzed in 30 patients (15 women and 15 men) aged from 18 to 76; (mean 56.7 years) made using the MR 1.5 T system. All subjects were identified by the presence of focal lesions in the CNS, which turned out to be malignant tumors (histopathic verification after surgery). 1HMRS signals were obtained from the tumor area as well as from the opposite unchanged brain tissue (the so-called Volume of Interest (VOI) was located). The levels of relative ratio of concentrations (RRC) of the following metabolites were compared: NAA/Cr, Cho/Cr, ml/Cr, Lip/Cr and Lac/Cr from both sites. Evaluation of RRC differences between the examined groups (VOI from tumor and from the opposite side) was carried out with the Student's t-test. The p value was  $< 0.05$  as the significance level.

**Results.** There was a statistically significant increase in RRC-Cho/Cr, Lip/Cr and Lac/Cr values as well as a decrease in RRC NAA/Cr in the 1HMRS spectrum of brain malignancies.

**Conclusions.** In the 1HMRS spectrum of malignant tumors of the brain, statistically significant is found: increase of Cho concentration, increase of Lip and Lac concentration and decrease of NAA concentration. It is also found differences in the configuration of spectrum 1HMRS depending on the grade of the tumor. In low-grade tumors, the Cho peak with NAA peak reduction was noted, while in the high-grade tumors there was a decrease in NAA peak, Cho peak lift and very high Lac and Lip lift.

**Key words:** magnetic resonance proton spectroscopy, brain tumors, 1HMRS

otrzymano / received:

23.07.2018

poprawiono / corrected:

07.08.2018

zaakceptowano / accepted:

13.08.2018



## Wprowadzenie

Liczba zachorowań na nowotwory złośliwe mózgu w Polsce wynosi około 2700 rocznie. Najwięcej zachorowań odnotowuje się wśród osób w wieku 50-64 oraz wśród dzieci, gdzie zachorowalność na nowotwory mózgu wynosi 15% w porównaniu z innymi nowotworami. W ciągu roku z powodu nowotworów OUN umiera w naszym kraju około 2800 dorosłych oraz 1/3 dzieci z guzami mózgu [1, 2].

Podstawowe znaczenie w diagnostyce guzów mózgu odgrywa diagnostyka z użyciem tomografii komputerowej (TK) i rezonansu magnetycznego (MR). Najbardziej dostępne jest badanie TK, dzięki któremu można stwierdzić obecność guza, sprecyzować jego lokalizację oraz określić budowę [3]. Podobnie w przypadku MR, z tym że technika ta oferuje lepszą rozdzielczość tkankową [4]. Dodatkowo oferuje zaawansowane techniki, do których należą obrazowanie dyfuzyjne oraz perfuzyjne, a także protonowa spektroskopia rezonansu magnetycznego [5-7].

Mimo posiadania tak znakomych narzędzi jak TK i MR oraz dodatkowych możliwości, które gwarantują techniki z nimi związane, często pojawiają się problemy i wątpliwości dotyczące zróżnicowania zmian ogniskowych mózgu [9]. Trudności sprawia również klasyfikacja guzów do zmian łagodnych i złośliwych [8]. Do zmian nienowotworowych, które mogą przypominać guzy, należą między innymi zmiany infekcyjne, niedokrwienne oraz demielinizacyjne [9]. Kolejnym problemem jest zróżnicowanie poporcyjnego odrostu guza od martwicy popromiennej [4]. Przy ostatecznym różnicowaniu charakteru zmian ogniskowych OUN i ocenie wznowy niezwykle przydatną techniką okazała się protonowa spektroskopia rezonansu magnetycznego (1HMRS) [9].

Protonowa spektroskopia MR to wyspecjalizowana technika obrazowania, która w bezinwazyjny sposób dostarcza informacje na temat składu biochemicznego tkanek [10]. Dzięki tej technice można sprecyzować charakter zmian, które są niejednoznaczne po wykonaniu konwencjonalnego badania TK lub MR [11]. Obrazowanie 1HMRS jest efektem specyficznego przesunięcia chemicznego atomów, typowego dla każdego z uwidocznionych metabolitów. Wynikiem badania MRS jest widmo spektroskopowe zawierające piki metabolitów, czyli wzniesień naniesionych na oś współrzędnych. Każdy z pików ma swoje stałe miejsce na osi określane w skali ppm (*parts per milion*). Stężenie każdego metabolitu w badanej próbce obrazuje pole powierzchni pod jego pikiem [3]. Do wykonania badania 1HMRS wykorzystuje się systemy MR, których natężenie pola wynosi minimum 1,5 T [12].

Do najczęściej ocenianych metabolitów należą:

- NAA – N-acetyloasparaginian – marker neuronalny; spadek jego stężenia świadczy o zmniejszeniu liczby neuronów lub spadku aktywności neuronalnej;
- Cr – kreatyna – marker procesów energetycznych komórki; odpowiada za prawidłowe funkcjonowanie, przechowywanie i wykorzystywanie energii w komórce. Stężenie tego

związku chemicznego jest najbardziej stabilne, dlatego porównuje się do niego stężenia pozostałych metabolitów;

- Cho – cholina – marker metabolizmu błon komórkowych oraz komórkowych procesów proliferacyjnych;
- ml – mioinozitol – marker gleju astrocytarnego; wzrost jego stężenia oznacza rozplem gleju astrocytarnego;
- Lac – mleczany – marker procesów beztlenowych; pik nieobecny w prawidłowym widmie;
- Lip – lipidy – pojawiają się w zmianach patologicznych, np. uszkodzenia błony komórkowej, w ogniskach martwicy; pik nieobecny w prawidłowym widmie [10, 12, 13].

## Cel

Celem pracy jest identyfikacja charakterystycznego dla guzów mózgu widma 1HMRS.

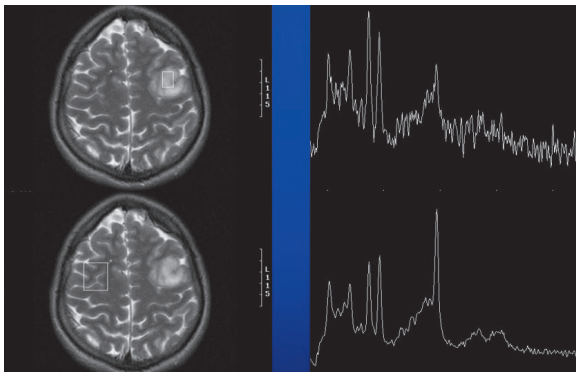
## Materiał

Dokonano retrospektywnej analizy danych 30 pacjentów (15 kobiet i 15 mężczyzn) w wieku od 18 do 76 lat (średnia 56,7 lat). U wszystkich w badaniu obrazowym MR zidentyfikowano obecność zmian ogniskowych w OUN. Następnie wykonano u nich badanie 1HMRS w technice pojedynczego voxela (SVS). Stwierdzone zmiany ogniskowe oceniono jako guzy złośliwe i poddano operacji, w ramach której dokonano ostatecznego potwierdzenia rozpoznania – glejaki złośliwe.

## Metoda

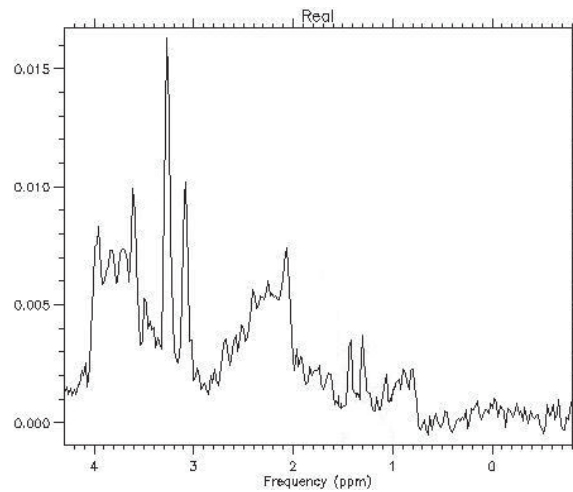
Badania obrazowe MR i 1HMRS przeprowadzono przy pomocy systemu MR 1,5 T (GEMS) z użyciem cewki głowowej. Po uzyskaniu obrazów z badania MR umieszczano VOI (*Volume Of Interest*) w obrębie zmiany, tak aby jak najmniej obejmował obszar martwicy lub obrzęku (na tyle, na ile to było możliwe). Następnie umieszczano VOI po przeciwnej stronie, w obrębie niezmięnionej tkanki mózgowej. Standardowa wielkość stosowanego VOI to 20 x 20 x 20 mm; w przypadku niektórych guzów konieczne było zmniejszenie jego wymiarów. Z tak zidentyfikowanych obszarów uzyskiwano widma 1HMRS (Rys. 1). Stosowano stały protokół badania 1HMRS: TE 35 ms, TR 1500 ms, Freq 256, Phase 160, NEX 8.

Widma te poddawano analizie, wykorzystując firmowy program S.A./GE (GEMS). Analizowano wartości względnych stosunków stężeń (WSS) wybranych metabolitów w stosunku do kreatyny (Cr). W ten sposób obliczono WSS NAA/Cr, Cho/Cr i ml/Cr. Wyniki z poszczególnych lokalizacji VOI opisano średnią arytmetyczną wraz z odchyleniem standardowym. Ocenę różnic WSS pomiędzy badanymi grupami przeprowadzono testem t-Studenta. Jako poziom istotności przyjęto wartość  $p < 0,05$ . Obliczenia wykonano przy pomocy programu Statistica 12.5.



**Rys. 1** Przykład sposobu lokalizacji w badaniu 1H MRS w przypadku guzów mózgu. VOI zlokalizowano w obrębie zmiany oraz po przeciwnej stronie w obrębie makroskopowo niezmięnionej tkanki mózgowej

Źródło: Archiwum Katedry Radiologii Collegium Medicum UJ.



**Rys. 2** Typ widma 1H MRS glejaków złośliwych mózgu z obniżeniem piku NAA i uniesieniem piku Cho

Źródło: Archiwum Katedry Radiologii Collegium Medicum UJ.

## Wyniki

Dokonano analizy wartości wybranych względnych stosunków stężeń (WSS) wybranych metabolitów u każdego pacjenta z badanej grupy zarówno w obrębie guza, jak i po przeciwnej stronie w niezmięnionej morfologicznie tkance mózgowej. Wyniki zestawiono w tabeli 1.

**Tabela 1** Wyniki analizy wartości wybranych WSS w obrębie guza i kolateralnej, niezmięnionej tkance mózgowej

Nazwa metabolitu	Lokalizacja w obrębie guza	Lokalizacja po stronie przeciwnej	p<0,05
NAA/Cr	1,49+/-0,69	1,89+/-0,63	+
Cho/Cr	2,98+/-0,97	0,99+/-0,49	+
ml/Cr	1,20+/-0,78	1,11+/-0,47	+/-
Lip/Cr	3,17+/-1,20	0,25+/-0,11	+
Lac/Cr	2,99+/-1,98	0,23+/-0,12	+

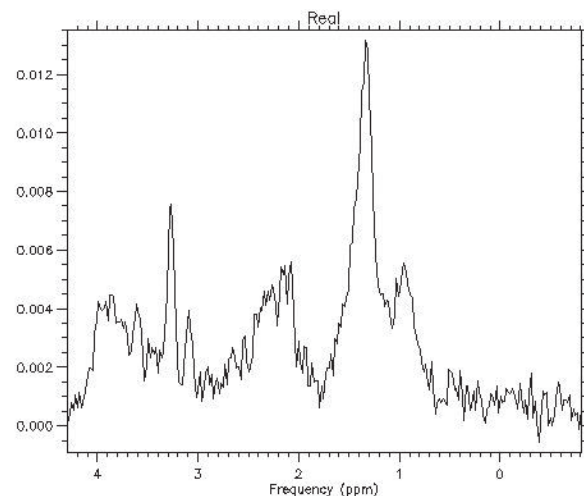
Źródło: Archiwum Katedry Radiologii Collegium Medicum UJ.

W uzyskanych wynikach stwierdza się:

- istotny statystycznie spadek wartości dla WSS NAA/Cr w obrębie guza,
- istotny statystycznie wzrost wartości dla WSS Cho/Cr w obrębie guza,
- istotny statystycznie wzrost wartości dla Lip/Cr w obrębie guza,
- istotny statystycznie wzrost wartości dla Lac/Cr w obrębie guza.

Oceniając jakościowo analizowane w niniejszej pracy widma 1H MRS, można stwierdzić zasadniczo dwa typy konfiguracji:

1. Z uniesieniem piku Cho i obniżeniem piku NAA (Rys. 2) – guzy o niskiej złośliwości (typ II wg WHO).
2. Z obniżeniem piku NAA, uniesieniem piku Cho oraz uniesieniem pików Lac i Lip (Rys. 3) – guzy o wysokiej złośliwości (typ III i IV wg WHO).



**Rys. 3** Typ widma 1H MRS glejaków złośliwych z obniżeniem piku NAA oraz z uniesieniem pików Cho, Lac i Lip

Źródło: Archiwum Katedry Radiologii Collegium Medicum UJ.

## Dyskusja

Celem pracy było zidentyfikowanie charakterystycznego dla złośliwych guzów mózgu (glejaki) widma 1H MRS na podstawie analizy stężeń określonych metabolitów. Analizowano przy tym względne stosunki stężeń (WSS) wybranych metabolitów w stosunku do stężenia Cr. Analizując dostępną literaturę, można założyć, że wyniki poszczególnych prac różnią się między sobą, jednak mają również wspólne cechy, które pozwalają zauważyć pewną prawidłowość w widmach 1H MRS guzów mózgu.

W badaniu Hnilicová i wsp. [14] przeprowadzono badanie 1H MRS 10 pacjentów (średni wiek:  $64 \pm 8$  lat, 6 mężczyzn i 4 kobiety), u których wykryto w badaniu obrazowym MR wewnątrzczaszkowe guzy nowotworowe. Wszyscy pacjenci przeszli diagnostykę 1H MRS przed leczeniem chirurgicznym, po którym potwierdzono rozpoznanie w badaniu histologicznym. We wszystkich przypadkach potwierdzono obecność glejaków stopnia IV. W badaniu



spektroskopowym zauważono zmniejszenie wartości WSS NAA/Cr oraz podwyższenie Cho/Cr i Cho/NAA. Odnotowano również podwyższenie wartości WSS Lac/Cr i Lip/Cr w obszarze guza. Wyniki te pokrywają się z wynikami otrzymanymi w niniejszej pracy, w której również stwierdzono podobne prawidłowości.

W badaniach przeprowadzonych przez zespół Sobiecka i wsp. [15] wzięto udział 100 pacjentów w wieku od 17 do 81 lat; średnia wieku wynosiła  $50,61 \pm 16,34$  lat. Grupa ta obejmowała 52 kobiety oraz 48 mężczyzn. Po wykonaniu badania MR i 1HMRS u wszystkich pacjentów stwierdzono obecność guza. W badaniu tym uczestniczyła również grupa kontrolna, która liczyła 30 zdrowych ochotników – 18 kobiet i 12 mężczyzn, w wieku od 20 do 79 lat; średnia wieku  $40,8 \pm 18,3$  lat. Wyniki badań pacjentów z guzem porównywano z grupą kontrolną. Wyniki otrzymane w cytowanej pracy częściowo pokrywają się z wynikami niniejszej pracy, w której odnotowano istotność statystyczną w uzyskanych wynikach w podobnej analizie.

W badaniu Sahin i wsp. [16] wzięto udział 20 pacjentów (15 mężczyzn i 5 kobiet w wieku 28-64 lat, średni wiek 44,25 lat) z glejakami. WSS Cho/Cr i ml/Cr mierzono przy wartości TE 30 ms. Wyniki porównano między glejakami o niskim stopniu złośliwości (LGG) a wysoko złośliwymi glejakami (HGG). WSS Cho/Cr były istotnie wyższe w grupie HGG niż w grupie LGG. Nie było znaczącej różnicy w wartościach WSS ml/Cr między LGG i HGG. Wyniki sugerują, że ocena wartości WSS Cho/Cr jest przydatna w różnicowaniu stopnia złośliwości. Wyniki te pokrywają się z wynikami otrzymanymi w niniejszej pracy. Jest to tym bardziej istotne, że badanie zostało przeprowadzone na pacjentach ze zdiagnozowanymi guzami o różnym stopniu złośliwości.

W badaniu prowadzonym przez J.M. Lupo i wsp. [17] obrazowanie MR wykonano u 38 pacjentów ze świeżo zdiagnozowanym (1HMRS) nowotworem mózgu bezpośrednio przed operacją chirurgiczną (15 kobiet, 23 mężczyzn). Średni wiek pacjentów wynosił 41 lat, przedział wiekowy to 19-69 lat. Analiza histopatologiczna wyciętej tkanki potwierdziła rozpoznanie 17 glejaków stopnia III i 21 glejaków stopnia IV. W wynikach odnotowano wyraźne podniesienie stężenia choliny i mleczanów oraz obniżenie stężenia kreatyny. Wyniki te pokrywają się z wynikami niniejszej pracy. Nie można porównać jedynie zmiany stężeń Cr, ponieważ w pracy własnej analizowano wartości WSS wybranych metabolitów w stosunku do Cr, a nie bezwzględne wartości stężeń.

W kolejnym przypadku badań prowadzonych przez Osorio i wsp. [18] 7 ochotników i 34 pacjentów (22 mężczyzn i 12 kobiet) z histologicznie potwierdzonymi nowotworami mózgu było włączonych do badania. Wiek pacjentów wahał się od 25 do 67 lat. Próbkę tkanek pobrane podczas resekcji chirurgicznej lub biopsji otwartej oceniono na podstawie badania histologicznego z zastosowaniem kryteriów określonych przez Światową Organizację Zdrowia (WHO). W sumie 32 pacjentów miało potwierdzone histologicznie nowotwory pochodzenia glejowego (8 stopnia II, 9 stopnia III, 13 stopnia IV, jeden gliomatozę i jeden glejak pnia mózgu), a dwóch miało guzy pochodzenia gąbczastego (złośliwy chłoniak i oponiak III). Wyniki z obszaru guza wykazały znacznie podwyższony poziom choliny i zredukowane

wartości Cr i NAA. Wyniki te pokrywają się z wynikami niniejszej pracy. Również i w tym przypadku nie można porównać jedynie zmiany stężeń Cr, ponieważ w niniejszej pracy analizowano wartości WSS w stosunku do Cr, a nie bezwzględne wartości stężeń.

W badaniu prowadzonym przez Shang i wsp. [19] brało udział 23 pacjentów (14 mężczyzn i 9 kobiet w wieku 11-73 lat; średni wiek 46 lat) z glejakami mózgu. Wszyscy pacjenci zostali poddani badaniu 1HMRS przed operacją. W porównaniu z niezmienną tkanką mózgową stwierdzono zmiany w stężeniach metabolitów. Zmniejszenie stężenia lub nieobecność NAA i podwyższenie stężenia Cho były ogólnymi wskaźnikami dla glejaków mózgu. Stwierdzono także znaczny wzrost WSS Cho/Cr i Cho/NAA oraz obniżenie WSS NAA/Cr w glejakach. Wzrost WSS Cho/Cr, Cho/NAA i obecność piku lipidów (Lip) uznano za wyznacznik nowotworu złośliwego. Przeanalizowano także wartości WSS guzów niskiego stopnia złośliwości w porównaniu z grupą wysokiego stopnia złośliwości guza. WSS Cho/Cr, Cho/NAA i Lip/Cr były istotnie wyższe w glejakach o wysokim stopniu złośliwości. Wyniki te pokrywają się z wynikami otrzymanymi w niniejszej pracy.

W kolejnym badaniu prowadzonym przez McLean i wsp. [20] badanie 1HMRS przeprowadzono w grupie 10 pacjentów z gwiaździami (2 stopnia III, 8 stopnia IV) przy użyciu 8-kanalowej cewki odbiorczej przy natężeniu pola 3T. Stężenie Lac, Lip, Cho, Cr i NAA mierzono w obszarze guza i przeciwległej istoty białej. Metabolity zostały poddane kwantyfikacji w odniesieniu do wody. Zgodnie z oczekiwaniami Lac i Lip nie były wykrywalne w zdrowej istocie białej, ale stwierdzono je w wysokich stężeniach w większości guzów. NAA i Cr były niższe w guzach niż w normalnej istocie białej, a Cho zmieniała się pomiędzy wartościami powyżej i poniżej normy. W niniejszej pracy również odnotowano piki Lac i Lip w obrębie guzów oraz niższe stężenia NAA, jednak w stosunku do Cr, a nie w odniesieniu do wody.

W badaniu prowadzonym przez Server i wsp. [21] zbadano 53 pacjentów (średni wiek  $61,6 \pm 13,18$  lat; przedział wiekowy 30-88 lat). Wszyscy pacjenci mieli zdiagnozowane i potwierdzone histologicznie glejaki o wysokim stopniu złośliwości – 34 glejaki wielopostaciowe (GBM) i 19 gwiaździaków anaplastycznych (AA). Dodatkowo 20 pacjentów (średni wiek -  $63,8 \pm 14,32$  roku; przedział wiekowy 30-85 lat) miało przerzuty do mózgu. Kontrolę stanowiły wartości WSS Cho/Cr, Cho/NAA i NAA/Cr uzyskane w normalnie wyglądającej istocie białej w przeciwległej, zdrowej, półkuli. Średnie wartości WSS Cho/Cr, Cho/NAA i NAA/Cr glejaków o wysokim stopniu złośliwości nie różniły się znacząco od przerzutów. Jednak wartości WSS NAA/Cr w rdzeniu nowotworu były statystycznie istotnie różne między glejakami o wysokim stopniu złośliwości a przerzutami. Wyniki te pokrywają się z wynikami niniejszej pracy, w której dodatkowo odnotowano wzrost stężenia Lip i Lac w obrębie guza.

Badanie Oshiro i wsp. [22] obejmowało 8 pacjentów (5 mężczyzn, 3 kobiety) z glejakami (przedział wiekowy 25-66 lat). Masy wewnątrzczaszkowe obejmowały 2 przypadki glejaka wielopostaciowego (GBM), 5 przypadków anaplastycznego oligodendrogliomy (AO) i 1 przypadek gwiaździaaka włóknistego (FA).



Diagnozy zostały potwierdzone histopatologicznie po operacji, a oceny nowotworów zostały określone przy użyciu kryteriów WHO. Wyniki badań 1HMRS analizowano oddzielnie dla każdego guza. Nie zaobserwowano znaczących różnic między średnimi wartościami WSS Cho/NAA i Cho/Cr a klasyfikacją glejaków. Jednak w tym badaniu stwierdzono tendencję do wzrostu złośliwości glejaka ze wzrostem średnich wartości WSS Cho/NAA lub Cho/Cr. Obecność wzrostu stężenia Lac obserwowano u 7 z 8 pacjentów. Wzrost stężenia Lip wykryto również u 2 pacjentów z GBM i 1 pacjenta z AO. Zwiększone wartości WSS Cho/NAA i Cho/Cr bardzo silnie korelowały ze złośliwością nowotworu. Obecność Lac i Lip wykryto głównie u pacjentów z glejakiem o wysokim stopniu złośliwości. Wyniki te pokrywają się z wynikami niniejszej pracy.


Łącznie do badania Liu i wsp. [23] włączono 33 pacjentów (20 mężczyzn i 13 kobiet; przedział wiekowy 19-73 lat, średnia wieku = 44,76) z pierwotnymi glejakami nadnamiotowymi. Glejaki o wysokim stopniu złośliwości wykryto u 23 pacjentów, a glejaki o niskim stopniu złośliwości u 10 pacjentów. Wartości WSS Cho/Cr i Cho/NAA były znacząco wyższe w przypadku glejaków o wysokim stopniu złośliwości niż w glejakach o niskim stopniu złośliwości. Wartości WSS NAA/Cr były istotnie niższe w wysokich klasach niż w glejakach o niskim stopniu złośliwości. Wyniki te pokrywają się z rezultatami niniejszej pracy.

W badaniu Chawla i wsp. [24] oceniono 35 pacjentów (21 mężczyzn i 14 kobiet, średni wiek 45/46 lat, przedział wiekowy 20-68 lat), u których potwierdzono histopatologicznie glejaki mózgu. Pacjentów podzielono na 2 grupy: wysoki stopień złośliwości (stopnie 3 i 4, n = 22) oraz glejaki o niskiej złośliwości (stopnie 1 i 2, n = 13). Ogólnie glejaki o wysokim stopniu złośliwości wykazały wyższe stężenia Cho, Lac, Lip i Glx niż glejaki o niskiej złośliwości. Wyniki te pokrywają się z wynikami niniejszej pracy, w której odnotowano również podwyższenie Cho, Lac i Lip, a dodatkowo odnotowano obniżenie WSS NAA/Cr w widmach guzów mózgu. Przy tym nie analizowano stężenia Glx w badanym obszarze guza.

W badaniu prowadzonym przez Bieza i wsp. [25] udział wzięło 45 pacjentów (24 kobiety i 21 mężczyzn w wieku od 20 do 73 lat; średnia wieku 44 lata) z potwierdzonym glejakiem mózgu. Zaobserwowano znaczny spadek stosunków Lip i Lac/Cr od centrum guza w kierunku normalnie wyglądającej istoty białej. Wartości WSS Cho/Cr były znacznie niższe w odległej, normalnie wyglądającej istocie białej, niż w obręku i centrum guza. Wartości WSS NAA/Cr znacząco zmniejszały się w centrum guza, obręku okołoguzowym i odległej normalnie wyglądającej istocie białej w porównaniu z drugą półkulą. W niniejszej pracy również odnotowano wzrost wartości Lip (Lip/Cr) i Lac (Lac/Cr), wzrost WSS Cho/Cr oraz zmniejszenie wartości WSS NAA/Cr w obrębie guza.

## Wnioski

1. W złośliwych guzach mózgu, w widmie 1HMRS, stwierdza się:
  - istotny statystycznie wzrost stężenia Choliny (Cho),
  - istotny statystycznie spadek stężenia N-acetyloasparagianu (NAA),

- istotny statystycznie wzrost stężenia (w różnym stopniu) lipidów (Lip) i mleczanów (Lac).
2. W złośliwych guzach mózgu, w widmie 1HMRS, stwierdza się różnice konfiguracji widma 1HMRS w zależności od stopnia złośliwości:
    - uniesienie pików Cho z obniżeniem pików NAA – guzy o niskiej złośliwości (typ II wg WHO),
    - obniżeniem pików NAA, uniesienie pików Cho oraz bardzo znaczne uniesienie pików Lac i Lip – guzy o wysokiej złośliwości (typ III i IV wg WHO). 

## Literatura

1. Krajowy Rejestr Nowotworów, [http://onkologia.org.pl/mozg-c71/\(09.05.2018\)](http://onkologia.org.pl/mozg-c71/(09.05.2018)).
2. D.N. Louis, A. Perry, G. Reifenberger et al.: *The 2016 World Health Organization Classification of Tumors of the Central Nervous System: a summary*, Acta Neuropathol., 131(6), 2016, 803-820.
3. B. Kubas, W. Sobaniec, W. Kułak i in.: *Zastosowanie spektroskopii protonowej rezonansu magnetycznego 1HMRS w diagnostyce guzów mózgu u dzieci – doniesienie wstępne*, Neurol. Dziec., 17(34), 2008, 21-27.
4. A. Cieszanowski: *Zastosowanie badania rezonansu magnetycznego w onkologii*, Onkol. Prakt. Klin., 9(2), 2013, 60-69.
5. M. Cichocka: *Techniki obrazowania rezonansu magnetycznego (MR)*, Inż. Med. Fiz., 4(6), 2015, 313-318.
6. J. Walecki, E. Jurkiewicz: *Diagnostyka obrazowa nowotworów ośrodkowego układu nerwowego*, Pol. Przegl. Neurol., 3(3), 2007, 155-170.
7. P. Pęczkowski: *Podstawy fizyczne i historia obrazowania metodą rezonansu magnetycznego*, Wszechświat, 113(10-12), 2012, 292-302.
8. A. Horská, P.B. Barker: *Imaging of brain tumors: MR spectroscopy and metabolic imaging*, Neuroimaging Clin N Am., 20(3), 2010, 293-310.
9. A. Czarnecka, A. Zimny, P. Szewczyk: *Zaawansowane techniki rezonansu magnetycznego w diagnostyce guzów wewnątrzczaszkowych*, Pol. Przegl. Neurol., 6(1), 2010, 27-37.
10. W. Guz, Z. Bober, Ł. Ożóg et al.: *Clinical application of advanced neuroimaging techniques – Magnetic Resonance Spectroscopy*, Eur J Clin Exp Med., 15(2), 2017, 133140.
11. N. Borof, A. Marcinkowska: *Nowoczesne techniki rezonansu magnetycznego w obrazowaniu guzów mózgu*, Forum Med Rodz., 11(5), 2017, 216-224.
12. M. Cichocka, A. Urbanik: *Widmo protonowej spektroskopii rezonansu magnetycznego (1HMRS) mózgu dorosłego człowieka*, Inż. Med. Fiz., 6(3), 2017, 193-196.
13. H. Zhu, P.B. Barker: *MR spectroscopy and spectroscopic imaging of the brain*, Methods Mol Biol, 711, 2011, 203-226.
14. P. Hnilicová, R. Richterová, E. Kantorová et al.: *Proton MR spectroscopic imaging of human glioblastomas at 1.5 Tesla*, Gen Physiol Biophys., 36(5), 2017, 531-537.
15. B. Sobiecka, A. Urbanik: *Porównanie przydatności wzorców zewnętrznego i wewnętrznego w diagnostyce HMRS guzów mózgowia*, Prz. Lek., 70(5), 2013, 313-318.
16. N. Sahin, E.R. Melhem, S. Wang et al.: *Advanced MR imaging techniques in the evaluation of nonenhancing gliomas: Perfusion-Weighted Imaging Compared with Proton Magnetic Resonance Spectroscopy and Tumor Grade*, NRJ, 26(5), 2013, 531-541.
17. J.M. Lupo, S. Cha, S.M. Chang et al.: *Analysis of Metabolic Indices in Regions of Abnormal Perfusion in Patients with High-Grade Glioma*, AJNR, 28(8), 2007, 1455-1461.
18. J.A. Osorio, E. Ozturk-Isik, D. Xu et al.: *3D 1HMRSI of Brain Tumors at 3.0 Tesla Using an Eight-Channel Phased-Array Head Coil*, 26(1), 2007, 23-30.
19. H.B. Shang, W.G. Zhao, W.F. Zhang: *Preoperative Assessment using multimodal Functional magnetic Resonance Imaging Techniques in Patients with Brain gliomas*, Turk Neurosurg., 22(5), 2012, 558-556.
20. M.A. McLean, A. Sun: *Bradstreet TE et al. Repeatability of Edited Lactate and Other Metabolites in Astrocytoma at 3T*, JMIR, 36, 2012, 468-475.
21. A. Server, R. Josefsen, B. Kulle et al.: *Proton magnetic resonance spectroscopy in the distinction of high-grade cerebral gliomas from single metastatic brain tumors*, Acta Radiol, 51(3), 2010, 316-325.
22. S. Oshiro, H. Tsugu, F. Komatsu et al.: *Quantitative Assessment of Gliomas by Proton Magnetic Resonance Spectroscopy*, Anticancer Res, 27(6A), 2007, 37573764.
23. Z.L. Liu, Q. Zhou, Q.S. Zeng et al.: *Noninvasive Evaluation of Cerebral Glioma Grade by Using Diffusionweighted Imaging-guided Single-voxel Proton Magnetic Resonance Spectroscopy*, JMIR, 40(1), 2012, 76-84.
24. S. Chawla, S. Wang, R.L. Wolf et al.: *Arterial Spin-Labeling and MR Spectroscopy in the Differentiation of Gliomas*, AJNR, 28(9), 2007, 1683-1689.
25. A. Bieza, G. Krumina: *Magnetic Resonance study on Fractional anisotropy and neuronal Metabolite Ratios in Peritumoral area of Cerebral gliomas*, Medicina, 48(10), 2012, 497-506.